

NADİR BİR OLGU: LARİNGEAL KONDROMETAPLASTİK NODÜL

Laringoloji

Başvuru: 27.11.2016

Kabul: 31.01.2017

Yayın: 25.10.2020

Emine Demir¹, Görkem Atsal², Çağrı Çelik³, Ayşe Yağcı⁴, Levent Olgun³¹ Ağrı Devlet Hastanesi² Sağlık Bilimleri Üniversitesi İzmir Bozyaka Eğitim ve Araştırma Hastanesi³ İzmir Bozyaka Eğitim ve Araştırma Hastanesi, KBB⁴ İzmir Bozyaka Eğitim ve Araştırma Hastanesi, Patoloji**Özet****NADİR BİR OLGU: LARİNGEAL KONDROMETAPLASTİK NODÜL**

Kondrometaplastik nodül larengeal nodüller arasında oldukça nadir görülmektedir. Ancak malign transformasyonu olduğu için KBB hekimleri tarafından dikkatle değerlendirilip tedavi edilmesi gerekmektedir. Bu makalede 1 yıldır ses kısıklığı olan ve şikayeti giderek artan 41 yaşında bayan hasta sunulmuştur. Endoskopik larenks bakısında sağ bant ventrikülde, üzeri düzensiz kitle mevcuttu. Larengeal mikroşirurjik cerrahi sonrasında kondrometaplastik nodül tanısı aldı. Bu yazının amacı nadir görülen ve malign transformasyon olasılığı bulunan kondrometaplastik larengeal nodülü hatırlamak, tedavi ve takip protokolünü literatür eşliğinde gözden geçirmektir.

Anahtar kelimeler: Kondrometaplastik Nodül, Larengeal Nodüller, Otorinolaringoloji

Abstract**LARYNGEAL CHONDROMETAPLASTIC NODULE: A RARE CASE**

Although chondrometaplastic nodule is a rarely seen laryngeal nodule, it has to be carefully evaluated by the ENT physician as it has the potential to have malignant transformation. A 41-year-old female patient who has hoarseness for 1 year was presented in this article. Patient's hoarseness was progressive. A mass with irregular surface was seen on the right band ventricle in the endoscopic larynx examination. Diagnosis of chondrometaplastic nodule was established after laryngeal microsurgery. The aim of this case report is to address the rare chondrometaplastic laryngeal nodule with the risk of malignant transformation and review the treatment and follow up protocol with reviews of literature.

Keywords: Chondrometaplastic Nodule, Laryngeal Nodules, Otorhinolaryngology

Giriş

Larenksteiki fibröz dokuların enflamasyon, tekrarlayan entübasyon travmaları gibi kronik irritasyon sonrasında kondroid dönüşüme uğramasıyla oluşan kitlesel lezyonlara kondrometaplastik nodül adı verilmektedir [1]. Kesin bir etyolojik ajan belirlenememiştir. Hastalar genellikle ses kısıklığı, disfaji ve dispne yakınmalarıyla başvurmaktadır. Semptomlar da genellikle laringofarengeal reflü, larenjit, kronik bronşit ve astım bronşiale ile karışık geç tanı alınmasına neden olmaktadır [2]. Nadir görülmesine rağmen tedavi edilmezse kondrosarkoma dönüşüp çok ciddi bir cerrahi gerektirebilir hatta metastaz yapabilir [1]. Dolayısıyla Kulak Burun Boğaz (KBB) hekimlerinin tanı ve tedavi aşamasında dikkatli davranması gerekmektedir.

Olgu Sunumu

Kırkbir (41) yaşında bayan hasta kliniğimize 1 yıldır giderek artan yutma güçlüğü ve ses kısıklığı yakınmaları ile başvurdu. Son 3 ay içerisinde şikayetlerinin artmasıyla iki ayrı dış merkeze başvurmuş. Reflü tedavisi ve larenjit

tedavileri uygulanan hastanın şikayetlerinde gerileme olmamış. Hasta ev hanımıydı ve sesini kötü kullanma hikayesi mevcuttu. Yirmibeş yıldır günde 1 paket sigara kullanım hikayesi mevcut olan hastanın bilinen başka bir rahatsızlığı yoktu. Endoskopik larenks bakısında sağ bant ventrikülde kabalaşma, düzensizlik ve hava pasajını daraltmayan ancak kord vokalin görülmelerini engelleyen kitle lezyonu mevcuttu (Şekil 1). Hasta ileri tetkik ve tedavi amacıyla kliniğimize yatırıldı.

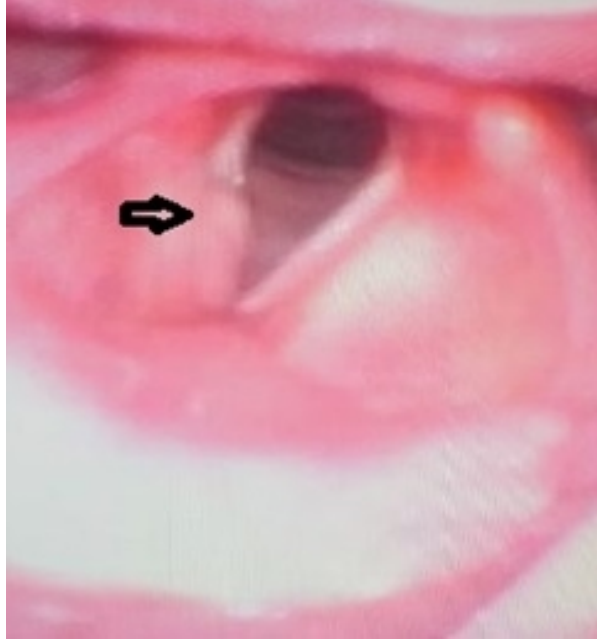

Figure 1

Larenksin endoskopik görünümü, siyah ok kord vokalin görünümünü kapatan sağ bant ventriküldeki kitlesel lezyon

Boyun BT'sinde sağ bant ventrikülden ayrılmayan 6*5 mm çaplı hipodens, heterojen iç yapıda nodüler lezyon görülmekteydi. Ayrıca sağ ventrikülden köken alan sağ priform sinüsle birleşen 3*2 cm'lik hava ile dolu şüpheli laringosel görünümü mevcuttu (Şekil 2). Fakat bu görünüm endoskopi sırasında doğrulanmadı.

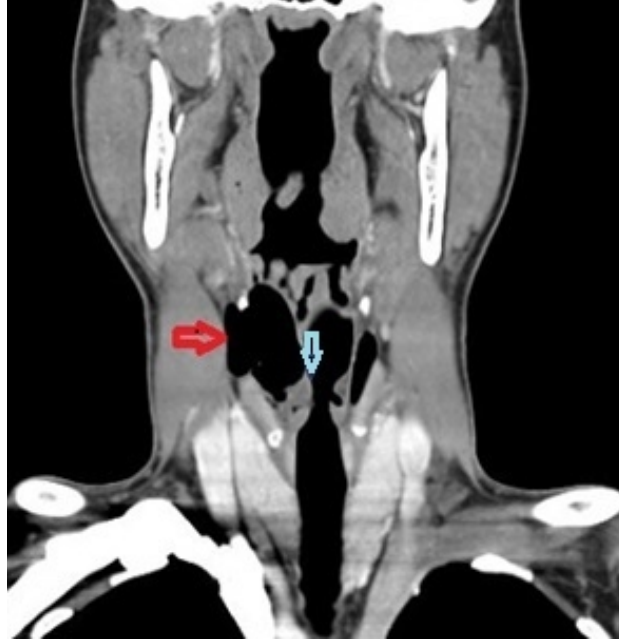

Figure 2

Boyun BT de kırmızı ok laringesel, mavi ok nodüler lezyon

Hastaya genel anestezi altında süspansiyon laringoskopi uygulanarak sağ bant ventriküldeki kitlesi eksize edildi. Patolojik incelemeler sonucunda kondrometaplastik nodül tanısı konuldu (Şekil 3). Postoperatif endoskopik bakıda herhangi bir rezidü kalmadığı görüldü. Şikayetleri de gerileyen hastaya poliklinik takibi önerildi.

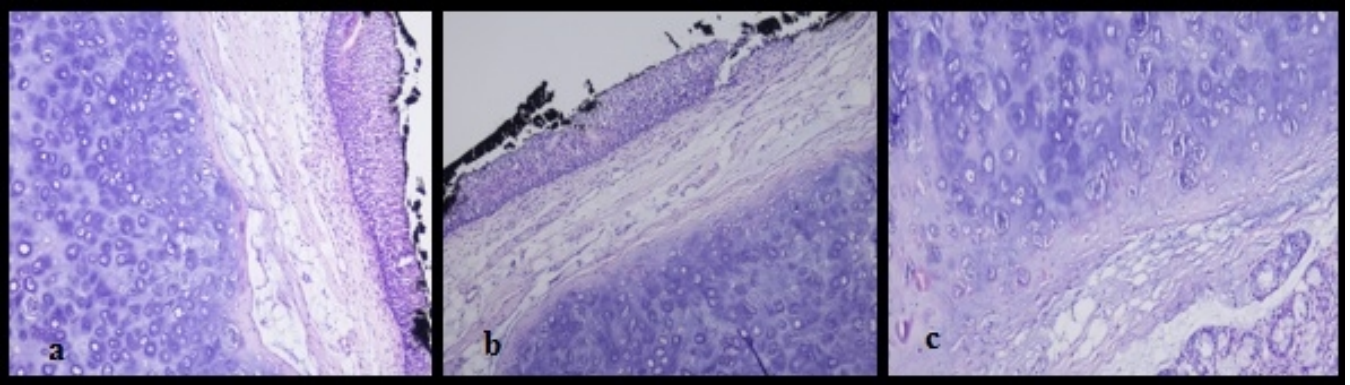


Figure 3

a) epitelyum ve supepitelyal alan olağan, kartilaj dokuda ılımlı sellülarite artışı, b) epitelyum olağan kartilaj dokuda minimal sellülarite artışı dışında patolojik izlenim yok, c) kondrositlerin yakından görünümü, sellüler atipi izlenmemekte

Tartışma

Larengeal kondrometaplastik nodül klinik olarak nadir rastlanan bir larenks lezyonudur. Semptomatik lezyonlar genellikle endoskopik larengoskopi ve sonrasında yapılan biyopsi ile tanı alırlar [1,3]. Nodülün semptom verebilmesi için genellikle boyutunun 1 cm'nin üzerinde olması gerekmektedir. Bu nedenle klinikte nadir görsekte postmortem çalışmalarda %1-2 oranında rastlanabileceği gösterilmiştir [1,4].

Larengeal kondrometaplazi mukozaya, submukozaya, bağ dokusu ve kıkırdak gibi larenks içerisinde herhangi bir dokudan kaynaklanabilir. Glottiste veya bant ventrikülde olabilir, bazı postmortem çalışmalarda da bilateral olabileceği belirtilmiştir [1,4]. Disfoni, dispne, disfaji, vokal kord paralizisi gibi diğer larenks tümörlerine benzer semptomlarla karşımıza çıkabilir. Bizim olgumuzda da yaklaşık 1 yıldır süren yutma güçlüğü ve ses kısıklığı yakınmaları mevcuttu.

Metaplazinin gelişimi için genellikle travma veya larenotrakeit gibi enflamasyonu uyaran bir neden olsada henüz larengeal kondrometaplazinin kesin etyolojisi aydınlatılamamıştır [3]. Ancak bu predispozan faktörlerin öyküde olması kondrometaplazi ve kartilajinöz larenks tümörlerinin ayırıcı tanısında kondrometaplastik nodül yönünde yol gösterici olabilir [3,4]. Patolojik olarak larinksin biyopsi örneklerinde normal ve metaplastik kartilajinöz formasyon tümörle nodül ayırıcı tanısında karışıklığa neden olabilir. Bizim olgumuzda da olduğu gibi keskin sınırlı uniform natürde elastik tip kıkırdak doku kondrometaplastik nodül tanısı koydurur [5].

Literatürde larengeal kondrometaplaziyle ilgili yayınlar sınırlıdır. Ryan Ka Lok Lee ve arkadaşları, sesin kötüye kullanımı olan (öğretmen) sağ bant ventrikül kaynaklı biyopsi ile tanı almış ve cerrahi olarak total eksizyonla tedavi edilmiş bir olgu sunmuşlar [3]. Orlandi A ve arkadaşları, politravma öyküsü olan (trafik kazası sonrasında tekrarlayan entübasyonlara maruz kalmış) sol bant ventrikül kaynaklı ve eksternal cerrahi ile eksize edilen bir olgu sunmuşlar [1]. Chaturvedi A ve ark. ise uzamış boğaz enfeksiyonu sonrasında semptom veren bir kondrometaplastik nodül olgusu sunmuşlar. Nodül sol bant ventrikül kaynaklıymış ve cerrahi eksizyon ile tedavi edilmiş [6].

Sonuç olarak, bizim olgumuzda da olduğu gibi tanı larengoskopi ve biyopsi ile çok rahatlıkla konulabilmekte. Tedavisinde ise genellikle internal nadiren eksternal cerrahi gerektiren total eksizyon ile kür sağlanabilmektedir. Ancak kondrometaplazi geç tanı alırsa veya cerrahi esnasında rezidüe bırakılırsa kondrosarkoma dönüşebileceğinden önemlidir. Bu nedenle cerrahi olarak total eksizyon yapılmalı ve hastaların postop takipleri düzenli olmalıdır.

Kaynaklar

1. Orlandi A, et al. Symptomatic laryngeal nodular chondrometaplasia: a clinicopathological study. J Clin Pathol. 2003;56:976-7
2. Neris PR, Mc Mahan MF, Norris CW. Cartilaginous tumors of the trachea and larynx. Ann Otol Rhinol Laryngol. 1989; 98: 31-6
3. Ryan Ka LL, et al. Ultrasound, CT and MRI Appearances of a Rare Symptomatic Laryngeal Chondrometaplasia: A Case Report. Iran J Radiol. 2015;12: 8276
4. Iyer PV, Rajagopalan PV. Cartilaginous metaplasia of soft tissues in the larynx. Case report and literature review. Arch Otolaryngol. 1981;107:573-5
5. Juan Rosai. Rosai and Ackerman's Surgical Pathology 2 volume. Tenth edition (July 7, 2011). V.I page; 319
6. Chaturvedi A, Kane SV. Laryngeal chondrometaplasia: a great mimic of chondrosarcoma. Indian J Pathol Microbiol. 2007;50:391-4