

## ENFEKSİYÖZ MONONÜKLEOZ

Baş Boyun Cerrahisi

Başvuru: 17.06.2015

Kabul: 15.07.2015

Yayın: 03.07.2020

Murat Şereflican<sup>1</sup>, Veysel Yurttaş<sup>1</sup>, Sinan Seyhan<sup>1</sup>, Betül Şereflican<sup>1</sup>, Muharrem Dağlı<sup>1</sup><sup>1</sup> Abant İzzet Baysal Üniversitesi Tıp Fakültesi, KBB Anabilim Dalı

## Özet

## ENFEKSİYÖZ MONONÜKLEOZ

Enfeksiyöz mononükleoz (EM), Epstein-Barr virüsünün (EBV) neden olduğu, genellikle kendini sınırlayan klinik bir tablodur. EBV, orofarinks salgılarıyla ve yakın temasla bulaşır. İlk olarak orofarinkteki lenfoepitelyal hücrelere ve B lenfositlere yerleşir. En sık klinik bulgular ise ateş, eksudatif tonsillit ve lenfadenopatidir. On sekiz yaşında bayan hasta, 1 haftadır bulunan ateş, boğaz ağrısı ve halsizlik şikayetiyle başka bir sağlık kuruluşunda tedavi görmesine rağmen şikayetleri gerilememesi üzerine kliniğimize başvurdu. Muayenesinde her iki tonsil üzeri eksudalı membran ile kaplı ve bilateral boyun level 2-3'de ağrılı lenfadenopatileri mevcuttu. Hastanın laboratuvar bulgularında karaciğer fonksiyon testleri yüksek ve batın ultrasonografisinde (USG) splenomegali ve sağ adneksiyal alanda kistik kitle saptandı. Hastanın EBV VCA IgM, EBV VCA IgG ve EBV EA antikorları pozitif ve periferik yaymasında Downey hücreleri görüldü. Hastaya EM tanısı konuldu ve medikal destek tedavisi verildi. Hastanın şikayetleri 10 gün içerisinde geriledi. Hasta kliniğimiz tarafından takip ediliyor. Öpücük Hastalığı olarak ta bilinen EM, genellikle üst solunum yolu enfeksiyonu bulguları olan ateş, boğaz ağrısı ve boyunda LAP ile geçirilse de, EBV VCA IgM antikor pozitifliği bulunan bir hasta malignite yönünden normal saptansa bile EBV enfeksiyonuna sekonder gelişebilecek olan Hodgkin lenfoma, akut lenfoblastik lösemi, hemofagositik sendrom, nazofarinks karsinomu gibi komplikasyonlar açısından takip edilmelidir.

**Anahtar kelimeler:** Enfeksiyöz mononükleoz, Splenomegali, Tonsillit

## Abstract

## INFECTIOUS MONONUCLEOSIS

Infectious mononucleosis (IM) is a self-limiting disease induced by Epstein-Barr virus (EBV). EBV is transmitted by close contact and oropharyngeal secretions. It is first settled in lymphoepithelial cells in the oropharynx and B lymphocytes. The most common clinical signs are usually fever, exudative tonsillitis and lymphadenopathy. An eighteen years-old female patient, took an insufficient treatment at another hospital with fever, throat pain and weakness, and she is still suffering from those complaints. Exudative tonsillitis, lymphadenopathy were detected on physical examination. Liver function tests were elevated, splenomegaly and right adnexal cystic masses were detected in abdominal ultrasonography. EBV VCA IgM, EBV VCA IgG ve EBV EA antibodies were positive in laboratory tests. Downey cells were observed in the peripheral blood smear. EM was diagnosed and the patient was followed by our clinic. Infectious mononucleosis is transmitted by close contact and oropharyngeal secretions. So, it is referred to as "kissing disease". IM is diagnosed by evidence of findings, a typical blood table and the EBV antigen-specific serological tests. Eventhough, EBV VCA IgM antibody positive patients should be followed for a malignancy as Hodgkin's lymphoma, acute lymphoblastic leukemia, hemophagocytic syndrome, nasopharyngeal carcinoma.

**Keywords:** Infectious Mononucleosis, Splenomegaly, Tonsillitis

## Giriş

Enfeksiyöz mononükleoz (EM), Epstein-Barr virüsünün (EBV) neden olduğu, genellikle kendini sınırlayan klinik bir tablodur. EBV, lenfoproliferatif etkisi olan, Herpes virüs ailesinden, çift sarmallı bir DNA virüsüdür. Birçok ülkede erişkin yaş grubunda EBV'ye karşı seropozitiflik oranı %90-95 arasında iken çocuklarda bu oran %60-70'tir. Sosyoekonomik olarak geri kalmış ülkelerde ve kötü hijyene sahip toplumlarda çocuklarda EBV

Sorumlu Yazar: Murat Şereflican, Abant İzzet Baysal Üniversitesi Tıp Fakültesi, KBB Anabilim Dalı AİBÜ Tıp Fakültesi, KBB AD 14280 Gölköy  
srflcn@yahoo.com

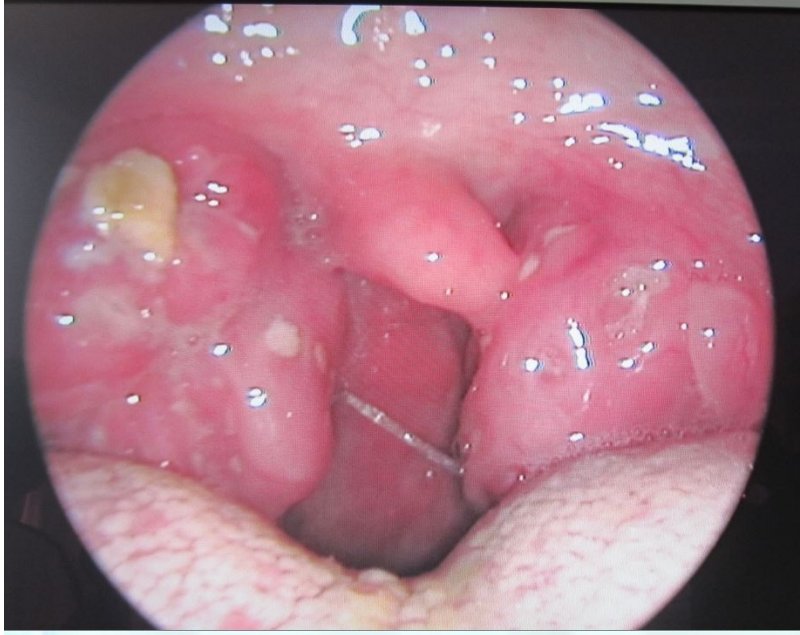
Şereflican M ve ark . Enfeksiyöz mononükleoz. ENTcase. 2015;1(1):10-14

antikor sıklığı daha yüksektir [1,2]. EBV, orofarinks salgılarıyla ve yakın temasla bulaşır. İlk olarak orofarinkteki lenfoepitelyal hücrelere, B lenfositlere ve özellikle tonsillere yerleşerek burada persistan enfeksiyona neden olur [3]. Hastalık çocukluk döneminde genellikle sessiz seyredir. En sık klinik bulgular ise genellikle ateş, eksudatif tonsillit ve lenfadenopatidir [4].

Vakamızda kriptik tonsillit ön tanısıyla dış merkezde uzun süre antibiyotik tedavisi alan bir EM olgusunu tartışacağız.

## Olgu Sunumu

Bir haftadır ateş, boğaz ağrısı ve halsizlik şikayeti ile başka bir sağlık kuruluşu tarafından parenteral ampicilin-sulbaktam tedavisi alan on sekiz yaşında bayan hasta şikayetleri gerilememesi üzerine kliniğimize başvurdu. Hastanın fizik muayenesinde her iki tonsil üzeri eksudalı membran ile kaplı ve tonsiller grade 3-4 hipertrofik, yüz ve gövde bölgesinde makulopapüler döküntü, bilateral servikal zincirde palpasyonla hassas, konglomerasyon eğiliminde olan multiple lenfadenopatileri mevcuttu (Şekil 1). Hastanın biyokimyasal laboratuvar bulgularında lökosit (WBC): 9,9 K/uL , hemoglobin (Hb): 14,5 g/dL, eritrosit sedimentasyon hızı (ESR): 24 mm/saat, CRP: 5,2 mg/L, AST: 148 U/L, ALT: 238 U/L olarak saptandı. Hastanın hemogramında lökosit sayısı normal olmasına karşın lenfomonositoz hakimiyeti mevcuttu. Hızlı streptokok antijen testinde A grubu beta-hemolitik streptokok üremedi. Hastanın boyun ultrasonografisinde (USG); boyun sol tarafta düzey 1,2,3 ve 5'de en büyüğü düzey 2'de 13x25 mm boyutunda, sağda düzey 1,2,3 ve 5'de en büyüğü üst servikal kesimde düzey 2'de 20x32 mm boyutunda kortikal kalınlaşması olan konglomore, multipl lenfadenopatiler izlendi. Hastadan EBV' ye yönelik serolojik testler istendi ve EBV VCA IgM, EBV VCA IgG ve EBV EA pozitif geldi. Bunun üzerine yapılan batın USG'de splenomegali ve sağ adneksiyal alanda 5x5,5 cm kompleks kistik lezyon ve çevresinde serbest sıvı saptandı. Hastaya enfeksiyöz mononükleoz tanısı konuldu. Hasta Enfeksiyon Hastalıkları Kliniği'ne konsulte edildi, periferik yayma yapıldı ve sitoplazmaları mavi, geniş, eritrositlerin etrafına yapışmış lenfositler (Downey hücreleri) görüldü. Dermatoloji kliniğinden makulopapüler döküntü için konsültasyon istendi, postenfeksiyöz duruma bağlı olduğu belirtilip ek bir önerileri olmadı. Ayrıca splenomegali açısından Enfeksiyon hastalıkları kliniği, sağ adneksiyal kitle açısından Kadın Hastalıkları Kliniği tarafından takibe alındı. Hastaya tedavi olarak Parasetamol 1 gr intravenöz (iv), oral alımı iyi olmadığından 1000cc/24 saat Ringer laktat, oral klorheksidin gargara tedavisi verildi. 1 hafta süre ile hastanede konglomore LAP'lerinin apseleşmesi ihtimaline karşı hastanede yatarılarak takip edildi. Bir hafta sonra boyundaki LAP'ları küçüldü ve membranöz kriptleri ve boğaz ağrısı şikayetleri gerileyen hasta taburcu edildi ve kliniğimiz tarafından hala takip ediliyor.



**Şekil 1** : Enfeksiyöz Mononukleoz kliniğinde görülen tonsillit.

## Tartışma

Epstein-Barr virüsü (EBV) erişkin insanların %90'ından fazlasını enfekte etmesinden ve ömür boyu latent kalmasından dolayı en başarılı virüslerden birisidir. Yakın temasta bulaş sonrası virüs ilk olarak orofaringeal epitel hücrelerine ve B lenfositlere yerleşir. Virüsün konak hücreye girişi ile hücre çekirdeğinde EBV nükleer proteinleri saptanır. EBV genomu 100'den fazla protein kodlar ve proteinler viral replikasyonda ve konak immün cevabın düzenlenmesinde önemlidir(5). EBV enfeksiyonu insanda hem hümorale hem de hücresel bağışıklık ile sonuçlanır. Doğal Katil hücreler (NK) ve CD4 + ve CD8 + sitotoksik T hücreleri, EBV ile enfekte olmuş B hücrelerinin proliferasyonunu kontrol eder [6]. Hastalık orofarinks salgılarıyla ve en çok öpüşme gibi yakın temas ile bulaşır. Bu yüzden halk arasında "Öpücük Hastalığı" olarak ta bilinir. Akut enfeksiyon sırasında bulaşma olasılığı yüksektir. Akut enfeksiyon geçiren kişilerin tükürüklerinde 18 ay süre ile virüs elde edilebilir.

EM'de hastalarda görülen en sık bulgular ateş, lenfadenopati ve tonsillofarenjitdir [4]. Bunun dışında hastalarda halsizlik, karın ağrısı, yutma güçlüğü, gözlerde ödem, makülopapüler döküntü gibi şikayetleri de olabilir. Makülopapüler döküntü çok sık görülen bir bulgu olmamakla birlikte bazı yayınlarda %3-19 oranında görülebildiği ve özellikle ampisilin grubu antibiyotik kullanımı sonrası bu oranın daha da arttığı belirtilmiştir [7]. Çok nadir boğazdaki lenfoid doku proliferasyonu ve lenfadenopatilerin solunum yoluna baskı yapması sonucu solunum sıkıntısı gibi komplikasyonlara da neden olabilir [8]. Bizim olgumuzda da ateş, servikal bölgede multiple, ağrılı lenfadenopatiler ve akut tonsillit hali bulunmaktaydı. Tonsilleri hipertrofik ve üzerleri eksudalı membranla kaplı idi. Bu nedenle bakteriyel tonsillit ile ayırıcı tanıda zorluk olabilir. Hastamızda hızlı streptokok antijen testi yapıldı ve sonuç negatif olarak geldi. Ayrıca dış merkezde ampisillin-sulbaktam (iv) kullanım öyküsü vardı ve hastada kliniğimize başvurduğunda yüz ve gövde bölgesinde yaygın makülopapüler döküntüleri mevcuttu.

Hastaların %50'sinde orta derecede splenomegali görülebilir. Nadiren rüptür gelişebilir ve bunun sonucunda hemorajik şok ve ölüm görülebilir. Karaciğer enzim yüksekliği EM'li hastaların %80'inde görülür. Hastaların %25'inde hiperbilirubinemi bildirilmiştir, ancak belirgin sarılık nadir görülür [1,9]. Bizim olgumuzda splenomegali ve hafif-orta düzeyde karaciğer enzim yüksekliği bulunmaktaydı. Takiplerde herhangi bir komplikasyon gelişmedi

ve bu değerlerin normale döndüğü görüldü.

EM'de tanı klinik bulgular, tipik kan tablosu ve EBV antijenlerine spesifik serolojik laboratuvar testleri ile konur. Laboratuvar bulgularından en sık görüleni lenfomonositozdur. Ayrıca atipik lenfositler enfeksiyonun ikinci haftasından itibaren görülürler. Virosit yada Downey hücresi denilen atipik lenfositler, olgun lenfositlerden daha büyük, sitoplazmaları mavi, geniş, eritrositlerin etrafına yapışmış hücrelerdir. Periferik yaymada bu hücrelerin görülmesi tanıda yardımcı olur. Epstein-Barr virüsünün yüzeyinde bulunan antijenlere karşı oluşan, EBV-VCA olarak adlandırılan viral kapsid antikorlarını belirleyen testler, EM tanısı için en çok kullanılan antikor testleridir. Virüs çekirdeğinde bulunan antijenlere karşı oluşan EBNA antikorları ve erken dönemde pozitif hale geldiği için bu şekilde isimlendirilen Early Antijen (EA) antikorları tanı için daha nadir kullanılan antikorlardır. Tanı için EBV VCA IgM pozitifliği önemlidir. Çapraz reaksiyonları ve yalancı pozitifliği dışlamak için EBV VCA IgG'nin pozitifleşmesi değerlidir. Olgularda başlangıçta EBV VCA IgM pozitifliği görülür ve 4 hafta kadar pozitif kalırken, genellikle 2-3 hafta sonra pozitifleşen IgG antikoruna ise yaşam boyu pozitif kalır. EBV-EA antikorları, primer enfeksiyonda erken dönemde pozitifleşir ve 5 ay boyunca pozitifliğini muhafaza eder. EBNA antikorları ise primer enfeksiyondan 3-4 ay sonra pozitifleşir ve ömür boyu pozitif kalır. Akut enfeksiyonda EBV VCA IgM, EBV VCA IgG veya EBV EA antikor pozitifliği görülür ve EBNA antikoruna genellikle negatiftir [10]. Olgumuzda EBV VCA IgM, EBV VCA IgG ve EBV EA antikorları pozitif, EBNA antikoruna negatif saptandı. Aynı zamanda periferik yaymada Downey hücreleri görüldü. Hemogramında lökosit sayısı normal olmasına karşın lenfomonositoz hakimiyeti mevcuttu. Hastanın laboratuvar bulguları EM tanısını destekler nitelikteydi. EM'de destek tedavisi ve yatak istirahati verilir. Komplikasyon gelişen hastalarda steroid başlanabilir. Bizim olgumuzun da yatak istirahati ve hidrasyon ile şikayetleri geriledi.

EM'de görülen lenfositopeni ve trombositopeni de eşlik ediyorsa bu hastalar mutlaka malignite açısından araştırılmalıdır [11]. EBV VCA IgM antikor pozitifliği bulunan bir hasta malignite yönünden normal saptansa bile EBV enfeksiyonuna sekonder gelişebilecek olan Hodgkin lenfoma, akut lenfoblastik lösemi, hemofagositik sendrom, nazofarinks karsinomu gibi komplikasyonlar açısından takip edilmelidir. Ağır seyreden EM tablosunun altında yatan immün yetmezlik olabilir [12]. Özellikle AIDS'te reaktivasyon sık görülür. Bu yüzden bu hastaların serolojik olarak takip edilmesi önemlidir.

EM ile gelen hastalarda ilk başvuru şikayeti olarak yada takip sırasında nadir de olsa solunum sıkıntısı görülebilir. Waldeyer halkasında görülen proliferasyon yada lenfadenopatiler hava pasajını daraltarak solunum sıkıntısına neden olabilir. Bu açıdan dikkatli olmak ve acil durumlarda trakeotomiye hazırlıklı olmak gerekir. EM'de sık görülen bulgulardan biri olan lenfadenopatiler konglomere olabilir ve nadir de olsa abseleşerek süpüre olabilir. Her ne kadar EM'de antibiyotik tedavisinin yeri yoksa da abseleşme durumunda antibiyotiklere baş vurulabilir.

EM; ateş, tonsillit, lenfadenopati, organomegali, bisitopeni, makülopapüler döküntü gibi çok farklı klinik bulgularla karşımıza çıkabilir ve bizim olgumuzda olduğu gibi birçok viral yada bakteriyel enfeksiyon tablosuyla ve malignitelerle karışabilir. Her ne kadar kendini sınırlayan bir hastalık olsa da ciddi komplikasyonlara neden olabilir. Bu yüzden ayırıcı tanıda akılda tutulmalı ve hasta bu açıdan takip edilmelidir.

## Kaynaklar

1. Hess RD. Routine Epstein-Barr Virus diagnostics the laboratory perspective: Still challenging after 35 years. J Clin Microbiol 2004; 42: 3381-7.
2. Cohen JI. Epstein-Barr virus infection. N Engl J Med 2000;343: 481-492.
3. Yao QY, Rickinson AB, Epstein MA. A re-examination of the Epstein-Barr virus carrier state in healthy seropositive individuals. Int J Cancer 1985;35:35-42.
4. Jenson HB. Epstein-Barr virus. In: Behrman RE, Kliegman RM, Jenson HB (eds). Nelson textbook of pediatrics. 19th Ed. Philadelphia: ElsevierSaunders, 2011;1110-1114.

5. Moghaddam A, Rosenzweig M, Lee-Parritz D, Annis B, Johnson RP, Wang F. An animal model for acute and persistent Epstein-Barr virus infection. *Science* 1997;276:2030-3.
6. Rickinson AB, Moss DJ. Human cytotoxic T lymphocyte responses to Epstein-Barr virus infection. *AnnuRevImmunol* 1997;15:405-31.
7. Caglar M, Balci YI, Polat A, Cevahir N, Colgecen S. Evaluation of patients diagnosed with infectious mononucleosis. *Pamukkale Medical Journal* 2014;7(3):210-21.
8. Wohl DL, Isaacson JE. Airwayobstruction in children with infectious mononucleosis. *Ear Nose Throat J* 1995; 74:630-638.
9. Kofteridis DP, Koulentaki M, Valachis A, et al. Epstein Barr virus hepatitis. *Eur J Intern Med* 2011;22:73-76.
10. Cengiz AB, Cultu-Kantaroglu O, Secmeer G, Ceyhan M, Kara A, Gurgey A. Infectious mononucleosis in Turkish children. *Turk J Pediatr* 2010;52:245-254.
11. Sehgal S, Mujtaba S, Gupta D, Aggarwal R, Marwaha RK. High incidence of Epstein Barr virus infection in childhood acute lymphocytic leukemia: A preliminary study. *Indian Journal of Pathology and Microbiology*2010;53:63-67.
12. Jenson, HB. Acute complications of Epstein-Barr virus infectious mononucleosis. *Current opinion in pediatrics* 2000; 12: 263-268.