

# OBSTRÜKTİK UYKU APNE SENDROMUNA NEDEN OLAN THORNWALDT KİSTİ

Pediyatrik KBB

Başvuru: 24.04.2020

Kabul: 18.05.2020

Yayın: 06.07.2020

Fatih Savran<sup>1</sup>, Özgül Gergin Tinay<sup>2</sup>

<sup>1</sup> Ümraniye Eğitim Araştırma Hastanesi

<sup>2</sup> Medipol Üniversitesi

## Özet

### OBSTRÜKTİK UYKU APNE SENDROMUNA NEDEN OLAN THORNWALDT KİSTİ

Thornwaldt'in kisti anterior olarak mukozayla kaplı ve posterior olarak longus kaslarla sınırlandırılmış, nispeten sık rastlanan, genellikle asemptomatik ve iyi huylu bir gelişimsel nazofaringeal orta hat kistidir [1]. Nazofarenksi tamamen doldurup tıkanıklığa yol açması enderdir. Bununla birlikte enfekte olduklarında veya travmaya maruz kaldıklarında halitozis, oksipital baş ağrısı ve post nazal akıntı ve obstrüktif apne sendromu gibi semptomlara yol açabilirler [2]. Bu olgu sunumunda, 3 yaşındaki erkek hastada obstrüktif uyku apne sendromu semptomlarına yol açan Thornwaldt kisti olgusu paylaşılmıştır.

**Anahtar kelimeler:** Thornwaldt kisti, Obstrüktik uyku apne sendromu, Nazofarenks kisti

## Abstract

### THORNWALDT CYST CAUSING OBSTRUCTIVE SLEEP APNEA SYNDROME

Thornwaldt's cyst is a relatively common, asymptomatic and benign congenital nasopharyngeal midline cyst, which is covered anteriorly with mucosa and confined posteriorly to the longus muscles [1]. It is rare that it completely fills the nasopharynx and causes congestion. When it is infected or exposed to trauma, it can lead to symptoms such as halitosis, headache at the occipital area, post-nasal discharge and obstructive apnea syndrome [2]. We report on a Thornwaldt's cyst causing symptoms of obstructive sleep apnea syndrome in a 3-year-old male patient.

**Keywords:** Thornwaldt cyst, Obstructive sleep apnea syndrome, Nasopharyngeal cyst

## Giriş

Thornwald kisti ilk kez Mayer tarafından 1840'da otopsi örneklerinde belirtilmiştir.[1] Farengial bursa, nazofarinks posterior duvarı boyunca longus kapitis adelesi arasında uzanan solunum epiteli ile kaplı bir boşluktur. Süperior konstriktör adeninin hemen üzerinde, lateral farengial recess (Rosenmuller fossa) ile aynı düzeydedir. Sagittal planda, klivusun altında, pitüiter infundibulumu göre arka plandadır. Eğer nazofarinkse drene olan ağız tıkanırsa Thornwaldt Kisti (TK) gelişir [3, 4].

Thornwaldt kistinin görülme sıklığı % 0,2 ile 4 arasında bildirilmiştir. Tüm yaş gruplarında ortaya çıkmasına karşın, en sık 15-30 yaşları arasında ve Avrupa ve Ortadoğu kökenli (Caucasian) insanlarda görülür. Cinsiyete göre farklılık göstermez [5]. Çoğu kez bulgu vermeyen iyi huylu oluşumlardır. Enfekte olduğunda inatçı postnazal akıntı, boğaz ağrısı, künt oksipital ağrı, ağızda tatsızlık hissi, ağız kokusu, üstaki disfonksiyonu sonucu efüzyonlu otit gibi nazofaringeal enfeksiyon bulgularıyla ortaya çıkabilir [3, 6]. Bunun dışında çoğunlukla sessiz seyredeler ve tanı rastlantısaldir [3]. Asemptomatik kistler tedavi gerektirmez. Semptomatik olanlarda ise endoskopik, transoral veya transpalatal yaklaşımla eksize edilebilir [2, 7].

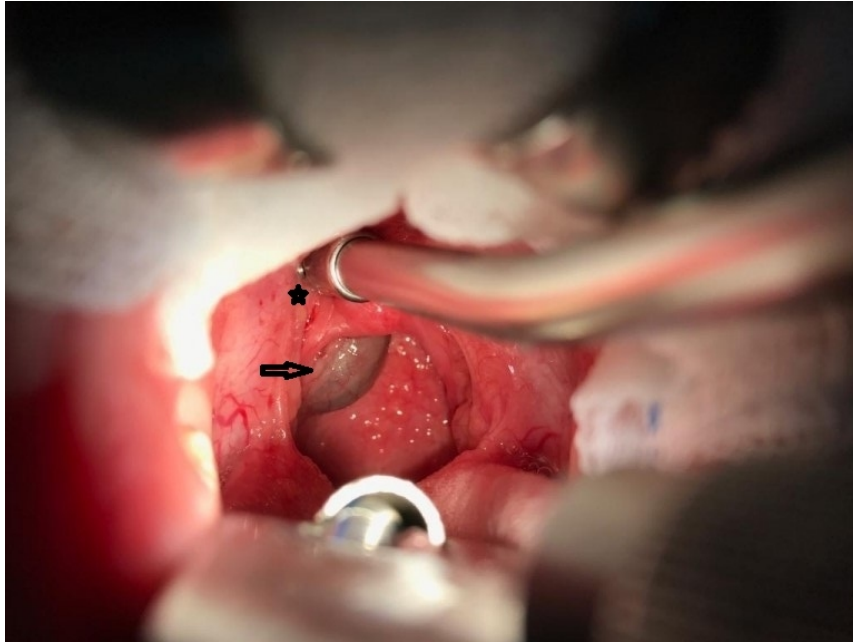
Obstrüktif uyku apne sendromu kesin tanısı polisomnografiyle beraberinde klinik değerlendirme ile konulmasına rağmen polisomnografinin pahalı olması ve az sayıda klinikte olması nedeniyle çeşitli klinik değerlendirmeler

ortaya çıkmıştır. Bunlardan bir tanesi de Brouillette ve arkadaşlarının yapmış olduğu sınıflamadır. OUAS grubunda olanlarda aile ve yakınları tarafından uyku esnasında takiplerde uykuda zor nefes alma, evebeynler tarafından tanık olunan apne, horlama ve uyku sırasında solunum sıkıntısı dikkate alınarak yapılan obstruktif uyku apne skalasının şiddet derecesine göre sınıflamada çok faydalı olduğu ileri sürülmüştür. Apne skoru  $>3,5$  olan hastalarda adenotonsillektomi gerektiren OUAS olduğu, apne skoru  $\leq -1$  olan hastalarda OUAS olmadığı, ancak  $-1$  ile  $3,5$  arasında olan hastalarda obstruktif uyku apnesi olabileceği ve hastalığın kesin tanısının konulması ve cerrahi ihtiyacın belirlenmesi için polisomnografi yapılması gerekmektedir.(9-10)

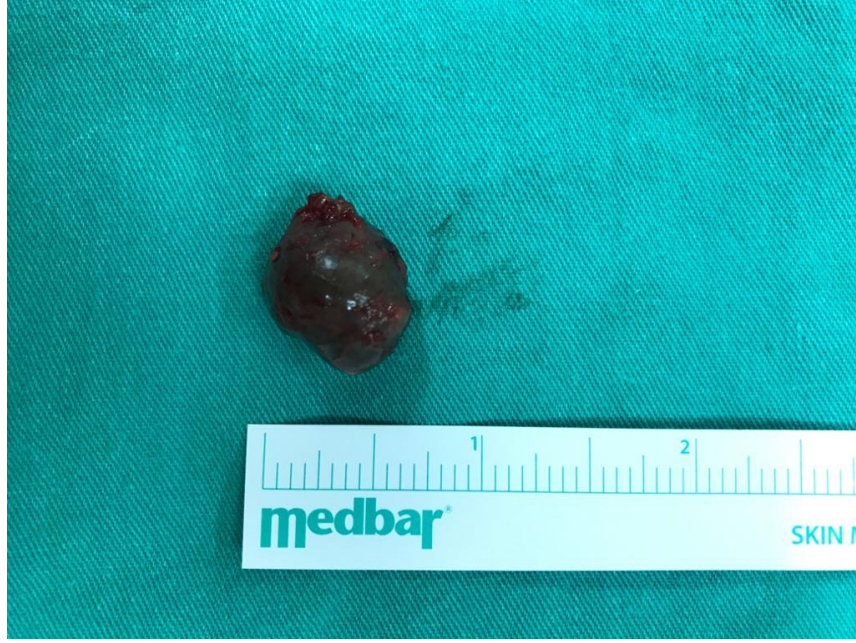Bizim bu olgu sunumundaki amacımız obstruktif uyku apnesi semptomları olan ve klinik olarak obstruktif uyku apne tanısı konulan ve Thornwaldt kisti tanısı alan 3 yaşındaki bir hastadaki tecrübemizi paylaşmaktır.

## Olgu Sunumu

Hastamız başvuru anında 2 yaş 7 aylık bir erkek çocuktü ve son zamanlarda burun tıkanıklığı uykuda nefes almada zorluk ve horlama şikâyeti ile polikliniğimize başvurdu. Yapılan kulak burun boğaz muayenesinde oral kavite ve orofarenks doğal izlendi. Anterior rinoskopide patoloji tespit edilmedi. Yapılan endoskopik muayenede nazofarenkste kırmızı kahverengi görünümde nazofarenksten kabarık lezyon tespit edildi. Kliniğimizde polisomnografi olmadığı için yapılmamıştır. Brouillette ve ark. yaptığı obstruktif uyku apne klinik sınıflamasında skoru 2 geldi. Hasta yapılan preoperatif değerlendirmeler sonrası operasyon planlandı. Lezyon transoral yoldan eksize edildi. Çıkarılan kistik yapı histopatolojik incelemeye alındı.



**Şekil 1** : Thornwaldt kisti oral kaviteden görünümü Yıldız; Uvula, Okla işaretli lezyon; Thornwaldt kisti



**Şekil 2** : Eksize edildikten sonra kistik lezyon

Hasta bir gün hastanemizde interne edilerek takip edildi. Hastanın yapılan takiplerinde horlamada, burun tıkanıklığında ve nefes almada güçlük şikayetinde gerileme tespit edildi. Histopatolojik inceleme sonucu submukozal silyalı psödostratifiye epitelle örtülü benign kistik lezyon Thornwaldt kisti ile uyumlu olduğu görüldü. Hastanın kliniğimizdeki iki yıllık takiplerinde herhangi bir şikâyeti ya da bulgusunun olmadığı görüldü. Horlama, burundan nefes almakta güçlük, nefes darlığı şikayetlerinin tamamen ortadan kalktığı görülmüştür.

## Tartışma

Thornwaldt kisti ayırıcı tanısında; meningoşel, meningomiyelosele, kordoma, adenoid retansiyon kistleri, brankiyal yarık kistleri, Rathke poşu kistleri, prevertebral abse ve sfenoid sinüs mukoseli düşünülmelidir. Rathke poşu notokorddan daha sefalik ve anterior pozisyonda yer alır ve ender olarak enfekte olur ancak Thornwaldt kistlerinden daha önde ve yukarıda yerleşim gösterir. Adenoid retansiyon kistleri ise bol miktarda lenfoid doku içerir ve Thornwaldt kistinden histolojik olarak ayrılır. Brankiyal kleft kistleri ise her zaman nazofarenksin lateralinde bulunur. Meningoşel ve meningomiyelosele radyolojik olarak intrakranial ilişkileri ile ayrılır [2, 8].

Thornwaldt bursası krut tipi ve kistik tip olarak iki gruba ayrılır. Krut tipinde, bursanın ağzı açık ve bu açıklıktan nazofarenkse sürekli bir drenaj vardır. Bu tipin bulunduğu hastalarda halitosis yakınması görülür. Kistik tip genellikle asemptomatiktir. Eğer kistin boyutu 1-2 cm'yi geçerse geçmeyen postnazal akıntı, oksipital baş ağrısı ve boyun kaslarında sertlik, halitosis, boğazda gıcıklanma, nazone konuşma ve östaki fonksiyon bozukluğu gibi semptomlar görülebilir. Bu duruma Thornwaldt sendromu denir [4].

Kistlerin tedavisinde çeşitli cerrahi yöntemleri uygulanabilir. Asemptomatik ve 1 cm altında kistler herhangi bir tedavi gerektirmez. Semptomatik olanlarda ise endoskopik, transoral veya transpalatal yaklaşımla eksize edilebilir [4], [5].

Brouillette ve ark. yaptığı çalışmada uyku apne sendromu tanısı için polisomnografiden önce klinik olarak tanı

konulabilmekle beraber kesin tanı için polisomnografi gerekmektedir. Bizde klinik olarak obstruktif uyku apne sendromu tanısı koyduğumuz ve hastamıza transoral yoldan eksizyonla cerrahi yaptık. Thornwaldt kisti tanısı konulan hastalara klinik tanı yanında polisomnografi yapılarak cerrahi planlama yapılabilir.(9-10)

## Kaynaklar

1. H. Jyotirmay, S. Arun Kumar J., P. Preetam, D. Manjunath, and V. Bijiraj V., "Recent trends in the management of Thornwaldts cyst: A case report," *J. Clin. Diagnostic Res.*, vol. 8, no. 8, pp. 10–11, 2014.
2. E. A. Çetinkaya, İ. B. Arslan, and İ. Çuakurov, "Symptomatic Thornwaldt Cyst: Three cases," *J. Tepecik Educ. Res. Hosp.*, vol. 25, no. 2, pp. 133–136, 2015.
3. T. S. Cyst and C. Report, "Thornwaldt Kisti ( Bir Olgu Nedeniyle )," pp. 1–4, 2001.
4. M. W. El-Anwar, H. S. Amer, I. Elnashar, S. M. Askar, and A. F. Ahmed, "5 Years Follow Up After Transnasal Endoscopic Surgery of Thornwaldt'S Cyst With Powered Instrumentation," *Auris Nasus Larynx*, vol. 42, no. 1, pp. 29–33, 2015.
5. O. Sunumu, "Dört olguda Thornwaldt kisti : Semptomatik üç olguda endoskopik yaklaşımının etkinliği," vol. 10, no. 2, pp. 74–77, 2003.
6. İ. Ketenci, M. C. Cihan, M. Doğan, E. Akay, and Y. Ünlü, "A giant thornwaldt cyst: Case report," *Erciyes Tip Derg.*, vol. 36, no. 4, pp. 170–173, 2014.
7. M. B. Frer, "Multiple Thornwaldt Cysts : A rare case .," vol. 113, no. 4, p. 2014, 2014.
8. N. Bozan, Y. F. Sakin, P. Kundi, M. Ari, and F. Bozkus, "A huge thornwaldt's cyst causing hearing loss in an adult patient," *J. Pak. Med. Assoc.*, vol. 67, no. 3, pp. 468–470, 2017.
9. Brouillette R, Hanson D, David R, Klemka L, Szatkowski A, Fernbach S, Hunt C. "A diagnostic approach to suspected obstructive sleep apnea in children. *J Pediatr*.1984 Jul;105(1):10-4. PubMed PMID: 6737123.
10. Karakoc F, Hamutcu R, Karadağ B, Kut A, Dağlı E, "Çocuklarda obstruktif uyku apne sendromu" *Turkiye Klinikleri J Pediatr*. 2002;11(1):50-9