

## İZOLE FRONTAL SİNÜS MANTAR TOPU

Rinoloji

Başvuru: 13.06.2020

Kabul: 05.08.2020

Yayın: 22.01.2021

Cenk Evren<sup>1</sup>, Nevzat Demirbilek<sup>1</sup>, Ahmet Cemil Kaur<sup>2</sup><sup>1</sup> Medilife Beylikdüzü Hastanesi<sup>2</sup> E-patoloji Laboratuvarı

## Özet

## İZOLE FRONTAL SİNÜS MANTAR TOPU

Paranasal sinüslerde enfeksiyona neden olan en sık fungal etken aspergillustur. En sık maksiller sinüs tutulur. Ancak frontal sinüste enfeksiyon nadir görülür ve spesifik olmayan şikayetlere neden olur. Makalemizde fonksiyonel endoskopik sinüs cerrahisi ile tedavi edilmiş, frontal sinüste izole aspergilloma olgusu sunuldu. Literatür gözden geçirildi ve tartışıldı.

**Anahtar kelimeler:** Aspergilloma, baş ağrısı, frontal sinüs

## Abstract

## ISOLATED FRONTAL SINUS FUNGUS BALL

The most frequent fungal agent causes to paranasal sinus infection is aspergillus. The maxillary sinus is most often involved. But frontal sinus rarely involves and cause the non-specific complaints. In our article, a case of isolated aspergilloma in the frontal sinus treated with functional endoscopic sinus surgery is presented. Literature is reviewed and discussed.

**Keywords:** Aspergilloma, headache, frontal sinus

## Giriş

Fungal sinüzit sağlıklı kişilerde oldukça nadir görülen bir hastalık olmasına karşın, yaşlı ve immün direnci düşük kişiler ve özellikle kadınlarda karşımıza çıkabilen bir rahatsızlıktır. Sinüslerin mantar enfeksiyonları sıklıkla tek taraflı ve genellikle maksiller sinüste görülmekte, bunu ikinci sıklıkla sfenoid sinüs enfeksiyonları takip etmektedir[1,2,3].

Maksiller ve ethmoid sinüsleri tutan olgularda nazal konjesyon, kanlı veya pürülan akıntı, tipik yüz ve baş ağrısı görülebilir. Frontal sinüs olgularının çoğu asemptomatiktir; nadiren baş ağrısı ve dolgunluk gibi yakınmalarla başvururlar. Ancak ileri olgular frontal Pott's Puffy tümör, ptozis ve intrakranial komplikasyonlarla hekime gelebilirler[4,5,6].

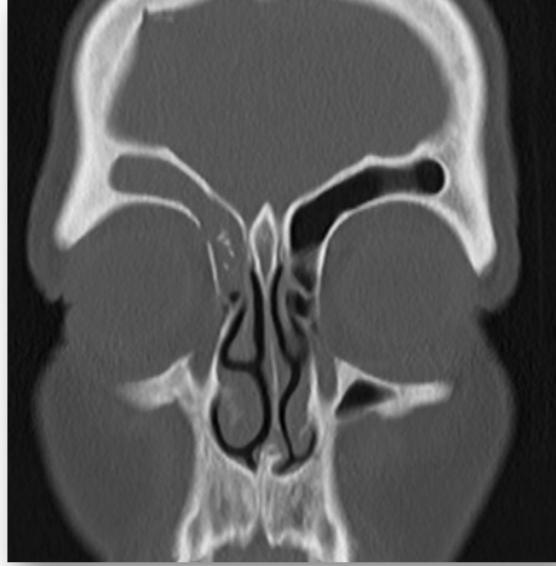
Klinik ve radyolojik olarak sinüs mantarı düşünülmeyen olgularda, ameliyat esnasında koyu kahverengi renkli peynirsi materyal görülmesi durumunda mantar topu (fungus ball) şüphesi oldukça kuvvetli hale gelir. Ancak kesin tanı için içeriğin mikroskopik inceleme ve kültür gerekmektedir. En sık rastlanan etken Aspergillus fumigatus olarak saptanır[2,7,8].

Tek yakınması baş ağrısı olan, izole frontal sinüsü tutan olgumuz, atipik klinik prezantasyonu ve radyolojik bulguları nedeniyle literatür bulguları eşliğinde sunulmuştur.

## Olgu Sunumu

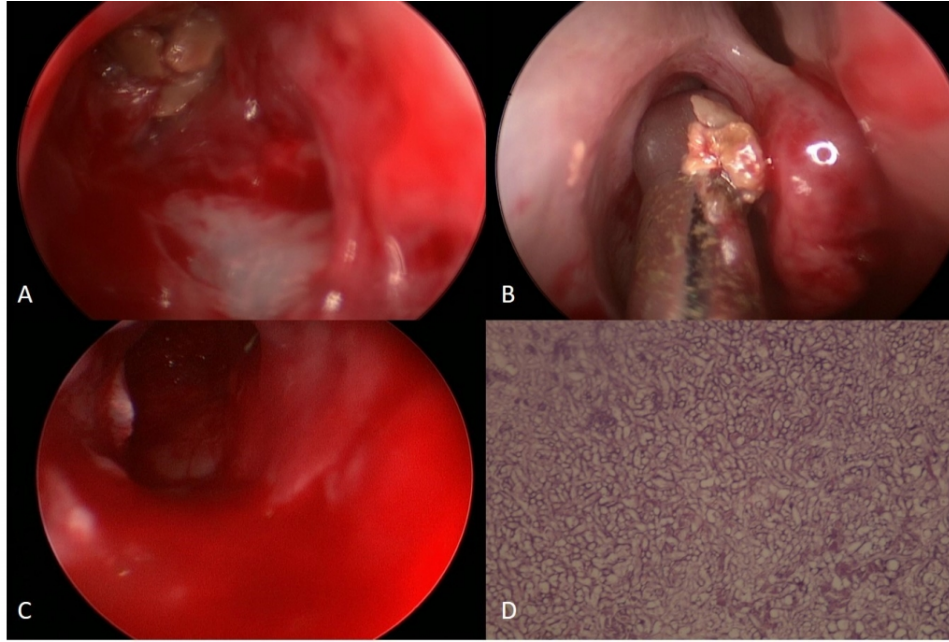
Elli dokuz yaşında ev hanımı olan kadın hastamız kliniğimize 3 aydır devam eden sağ göz üzerinde zonklayıcı, analjeziklere kısmi yanıtı baş ağrısı şikâyeti ile başvurdu. Hastamızın öz geçmişinde herhangi bir kronik hastalık,

düzenli antibiyotik yada steroid kullanımı yoktu. Herhangi bir endotontik tedavi almamıştı. Rutin tetkiklerinde patoloji saptanmadı. Nazal endoskopisinde sağ orta meada minimal ödem dışında patoloji yoktu. Bilgisayarlı tomografi (BT) incelemesinde sağ frontal sinüste aerasyonun tamamen kaybolduğu ve içinde kalsifiye alanlar bulunduğu izlendi (Şekil 1). Frontal sinüs kemik duvarında erezyon veya ekspansiyon yoktu.



**Şekil 1** : Koronal kesitte sağ frontal sinüzit ve kalsifikasyon alanları

Bu bulgulara göre hastamıza sağ eksploratif endoskopik frontal sinüs cerrahisi planlandı. Genel anestezi altında sağ uncinectomi yapıldı. Frontal reses bölgesi görülüp tanındı. Frontal reses genişletilince frontal sinüsün içinde kirli beyaz renkte mantar lezyonları görüldü (Şekil 2A, B, C). Operasyonda frontal sinüs medialde orta konka, lateralde lamina papricea arasında açıldı(Draf Tip IIA). Materyalin patolojik inceleme sonucu mukozaya invaze olmayan Aspergillus enfeksiyonu ile uyumlu olarak bildirildi (Şekil 2D).



**Şekil 2** : A,B,C,D: Operasyon esnasında frontal sinüse yaklaşım D: Mantar kolonizasyonu(H&Ex400)

Materyallerden gönderilen kültürde üreme olmadı. Operasyon sonrası izleminde ve 12. ayda kontrol BT'sinde nöks izlenmedi.

## Tartışma

Paranasal sinüslerde fungal enfeksiyonlar akut invaziv, kronik invaziv, kronik mantar topu ve allerjik fungal sinüzit olarak karşımıza çıkmaktadır. İlk iki form fatal olup sıklıkla immün direnci düşük hastalarda görülür. Mantar topu hastalığı olgularının %80 kadarı maksiller sinüs yerleşimli olup, hastaların çoğu atopik olmayan dördüncü ve beşinci dekattaki kadınlardan oluşmaktadır[3,8]. Mantar topu hastalığının frontal sinüs tutulumu oldukça nadirdir[4,5,7]. Frontal sinüste az rastlanmasının nedeni inhale sporların anterosuperior yerleşimli frontal sinüse en az ulaşabilmesidir[3].

Fungal sinüzit sıklıkla, lokal veya sistemik steroid kullanımı, allerjik nedenler, uzun süreli antibiyotik tedavisi, diyabet, malignite, immün yetmezlik gibi hazırlayıcı faktörler varlığında oluşmaktadır[1-3]. Nazal mukozada saprofit olarak bulunan patojenler yoğun antibiyotik kullanımı, immün direncin düştüğü hastalarda, havalanmanın bozulduğu paranasal sinüslerdeki aneorobik ortamlarda üreme şansı bulabilmektedirler[6,9-12]. Sunulan olgumuzda ise risk faktörü bulunmamasına rağmen fungal sinüzit izlenmiştir.

Mantar topu hastalığına ait bulgular genellikle non-spesifiktir. Tutulan sinüsle bağlı yüz ağrısı, burun akıntısı, burun tıkanıklığı ve koku alma bozuklukları olabilir[3,8]. Nazal muayenede bakteriyel kontaminasyona bağlı pürülan akıntılar ve polipler saptanabilir. Klossek ve ark. nın serilerinin yarısından fazlasında nazal endoskopik muayenede patolojik bulgu saptanmamıştır[13]. Sunulan olgumuzda da belirgin nazal yakınmalar yoktu. Muayenesinde sağ orta meada minimal ödem dışında patoloji yoktu. Tanya sağ göz ve baş ağrısının ayırıcı tanısına yardımcı olmak üzere yapılan BT incelemesi sonucunda gidildi.

Ayırıcı tanıda paranasal sinüslerin benign, malign tümörleri, antrokoanal polip, mukosel, nazal polipozis, invaziv fungal sinüzitler düşünülür[7-11]. Radyolojik olarak BT'de genellikle en az bir sinüste opasite ve bu opasite içinde hiperdens heterojen yoğunluklar "çift yoğunluk belirtisi" (double density sign) olarak adlandırılır. Bu görünümün

nedeni fungal hiflerde kalsiyum yada demir ve manganez birikimleridir[12]. Pagella ve ark. vakalarının %33.3 ünde kemik duvarda erozyon izlendiğini bildirmişlerdir[14]. Manyetik Rezonans (MR) incelemede T1 sekanslarda santral hipointensite, periferik hiperintensite görülürken; T2 sekanslarda sinyal yokluğu yani siyah renkli alanlar saptanır. Bu sinyal olmayan alanlar fungal element ve debriserlerdir[12]. Sunulan olgumuzda mantar topu şüphesi uyandıran tek bulgu BT'de görülen mikrokalsifikasyonların varlığıydı. Kemik duvarda erozyon izlenmedi. Hastamıza MR görüntüleme yapmadık.

Histopatolojik incelemede mukoza invazyonu yapmayan fungal hifler ve mukus görülür [8]. Hastalıkta patojen genellikle *Aspergillus* türleri olarak görülmekle birlikte vakaların yarısında izolasyonu pek mümkün olmamaktadır[2,7,9]. Klossek ve ark.nın serisinde pozitif kültürlerin %93'ünde *Aspergillus fumigatus* üremiştir[15]. Pagella'nın 81 olguluk serisinde 28 hastada üreme olmuştur ve üreyenlerin çoğunluğu (%75) *Aspergillus fumigatus*'tur[14]. Olgumuzda histopatolojik olarak invazyon izlenmemekle birlikte kültürde patojen mantar üremesi olmadı.

Mantar topu hastalıklarında primer tedavi cerrahidir. Seçilecek cerrahi yerleşen sinüse ve vakanın yaygınlığına göre değişmektedir[9-13]. Frontal sinüsü turan mantar topu olgularında endoskopik olarak Draf Tip II veya Tip III yaklaşımı önerilmektedir[2,3,7,8]. Frontal Pott's Puffy tümörü ile gelen veya orbital komplikasyon olan olgularda açık cerrahi girişimler yapılabilir [4,7,8,12]. Tedavide cerrahi olarak *Aspergillomanın* tamamen çıkartılması ve sinüs havalanmasının tekrar sağlanması yeterli olmaktadır[1-8]. Eğer kemik erozyonu yoksa ve mantar topu tanısından emin olunuyorsa bu hastalara ilave sistemik ya da lokal antifungal tedavi önerilmemektedir[12,13]. Olgumuzda güncel deneyimler ışığında hem hastalığı tümüyle eredike edebilecek geniş görüş açısını sağlamak; hem de operasyon sonrası ventilasyonun devamlılığı ve dolayısıyla nükslerin engellenmesi amacıyla Draf Tip IIA yaklaşımı uyguladık. Frontal sinüs tabanını lamina papriceadan orta konkaya kadar açtık. İlave antifungal tedavi yapmadık. İlk 12 aylık takibinde problem yoktu.

Sonuç olarak paranazal sinüslerin mantara hastalıkları son yıllarda giderek artan sayı ve oranlarda görülmektedir. Frontal sinüs yerleşimli mantar topu hastalığı immün süprese olmayan hastalarda oldukça nadir olarak görülmektedir. Klinik olarak non-spesifik bulgular veren bu tabloda BT bulguları doğru tanıya ulaşmada son derece yararlı olabilir. Olgumuzda seçtiğimiz gibi tedavi endoskopik sinüs cerrahisi ile Draf Tip IIA; daha ileri vakalarda Draf Tip IIB ve Tip III yaklaşımı, gerekli nadir durumlarda açık cerrahi prosedürlerle kombine olarak tedavi edilmelidir.

## Kaynaklar

1. Chao TK. Triple discrete fungus balls of the paranasal sinuses. *Otolaryngol Head Neck Surg.* 2004;131(6):1014-1015.
2. Popko M, Broglie MA, Holzmann D. Isolated fungus ball mimicking mucocele or frontal sinus tumour: a diagnostic pitfall. *J Laryngol Otol.* 2010;124(10):1111-1115.
3. Kodama S, et al. Isolated frontal sinus aspergillosis treated by endoscopic modified Lothrop procedure. *Auris Nasus Larynx.* 2009;36(1):88-91.
4. Kumar Behera S, et al. Fine needle aspiration in aspergilloma of frontal sinus: a case report. *Acta Cytol.* 2008;52(4):500-504.
5. Panda NK, Ekambar Eshwara Reddy C. Primary frontal sinus aspergillosis: an uncommon occurrence. *Mycoses.* 2005;48(4):235-237.
6. Yoon YH, et al. A retrospective analysis of 538 sinonasal fungus ball cases treated at a single tertiary medical center in Korea (1996–2015). *Int Forum Allergy Rhinol* 2017; 7: 1070–1075.
7. Stevens MH. Aspergillosis of the frontal sinus. *Arch Otolaryngol.* 1978 Mar;104(3):153-6.
8. Bernardini E, et al. Surgical and pathogenetic considerations of frontal sinus fungus ball. *Eur Arch Otorhinolaryngol.* 2017;274(6):2493-2497.

9. Ketenci İ, ve ark. Paranasal mantar topu enfeksiyonu: On beş olgu eşliğinde literatürün gözden geçirilmesi. *KBB Uygulamaları* 2018;6(2):54-58.
10. Grosjean P, Weber R. Fungus balls of the paranasal sinuses: a review. *Eur Arch Otorhinolaryngol* 2007;264:461-70.
11. Dufour X, et al. Paranasal sinus fungus ball and surgery: a review of 175 cases. *Rhinology*. 2005;43(1):34-39.
12. Schubert MS. Allergic fungal sinusitis: pathophysiology, diagnosis and management. *Med Mycol*. 2009;47 Suppl 1:S324-S330.
13. Klossek JM, et al. Functional endoscopic sinus surgery and 109 mycetomas of paranasal sinuses. *Laryngoscope*. 1997;107(1):112-117.
14. Pagella F, et al. Paranasal sinus fungus ball: diagnosis and management. *Mycoses* 2007;50:451-6.
15. Klossek JM, et al. Aspergillomas of the sphenoid sinus: a series of 10 cases treated by endoscopic sinus surgery. *Rhinology* 1996;34:179-83.