

HİBRİD PERİFERİK SİNİR KILIFI TÜMÖRÜNE BAĞLI PULSATİL TİNNİTUS

Otoloji

Başvuru: 16.09.2020

Kabul: 23.10.2020

Yayın: 22.06.2021

Servet Akyüz¹, Halil İbrahim Altın¹, Veli Kırbaç¹¹ Adnan Menderes Üniversitesi Tıp Fakültesi

Özet

HİBRİD PERİFERİK SİNİR KILIFI TÜMÖRÜNE BAĞLI PULSATİL TİNNİTUS

Tinnitusun toplumda görülme sıklığı %3-30 arasındadır. Tinnitus hasta tarafından algılanan sesin niteliğine göre pulsatil ve pulsatil olmayan şekilde sınıflandırılabilir. Pulsatil tinnitus etyolojisinde genellikle vasküler nedenler suçlanmakla birlikte pek çok neden saptanmıştır. Bu çalışmada pulsatil tinnitus şikayetiyle hastaneye başvuran, klinik değerlendirmeler sonrasında hibrid periferik sinir kılıfı tümörü tespit edilen ve tedavisi gerçekleştirilen hastanın tedavi süreci ele alınmıştır

Anahtar kelimeler: Hibrid, pulsatil, tinnitus

Abstract

PULSATİLE TİNNİTUS DUE TO HYBRID PERIPHERAL NERVE SHEATH TUMOR

The prevalence of tinnitus in the community is between 3-30%. Tinnitus can be classified as pulsatile and non-pulsatile according to the quality of the sound perceived by the patient. Although vascular causes are generally blamed in the etiology of pulsatile tinnitus, many reasons have been identified. In this study, was discussed the treatment process of the patient who was admitted to the hospital with the complaint of pulsatile tinnitus, was detected and treated a hybrid peripheral nerve sheath tumor after clinical evaluations.

Keywords: Hybrid, pulsatile, tinnitus

Giriş

Tinnitus dışarıdan bir uyaran olmaksızın ses algılanması anlamına gelir [1]. Tinnitusun görülme sıklığı %3-30 arasındadır, bu farkın sebebi tinnitusu tanımlama şekli ve örnek alınan toplumlara göre değişimdir [2]. Muayene edenin tinnitusu algılayabilmesine bağlı olarak tinnitus, objektif ve subjektif olarak ikiye ayrılır. Aynı zamanda hasta tarafından algılanan sesin niteliğine göre pulsatil ve pulsatil olmayan şekilde de sınıflandırılabilir [1].

Pulsatil tinnitusun nedelerine bakıldığında; arteriyovenöz fistül (AVF), arteriyovenöz malformasyon (AVM), paragangliomalar, karotis arter stenozu, persistan stapedial arter, intratimpanik karotis arter, sekizinci kranial sinirin vasküler sıkışması, hamilelik ve tirotoksikoz da olduğu gibi pompalanan kan volümünün artması arteriyal sebeplerdir; psödotümör serebri, yüksek juguler bulb, venöz üfürüm venöz sebeplerdir; palatal myoklonus ve tensor timpani myoklonusu vasküler olmayan nedenlere örnektir [1]. Neoplastik kitleler de buna sebep olabilir ancak daha nadir görülmeleri nedeniyle daha az akla gelir.

Bu çalışmada, pulsatil tinnitus şikâyetiyle polikliniğimize başvuran, yapılan muayene ve incelemeler sonucunda boyun bölgesinde hibrid periferik sinir kılıfı tümörü tespit edilen olgunun klinik seyri tartışılmaktadır.

Olgu Sunumu

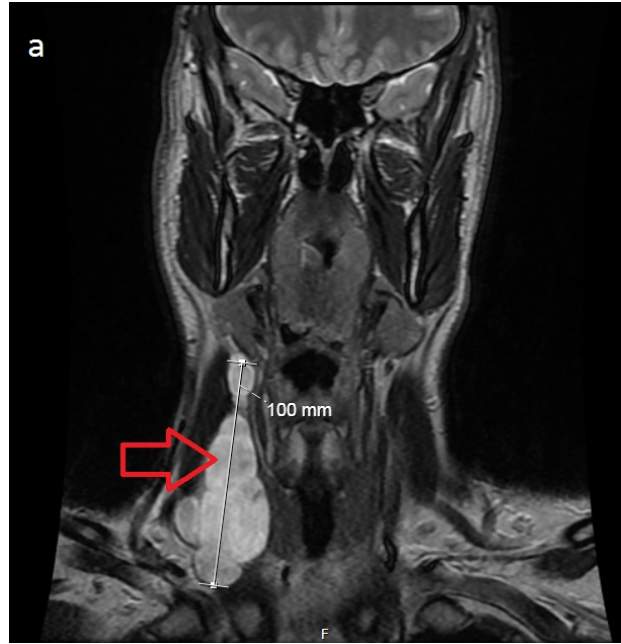
On beş gündür sağ kulakta çınlama şikayeti olan 29 yaşında erkek hasta polikliniğimize başvurdu. Hastanın anamnezi derinleştirildiğinde ek hastalığının olmadığı, kulaktan cerrahi operasyon geçirmediği öğrenildi. Hasta

Sorumlu Yazar: Halil İbrahim Altın, Adnan Menderes Üniversitesi Tıp Fakültesi Aydın Adnan Menderes Üniversitesi Hastanesi kbb polikliniği 1.kat efeler/aydın
dribrahimaltin@gmail.com

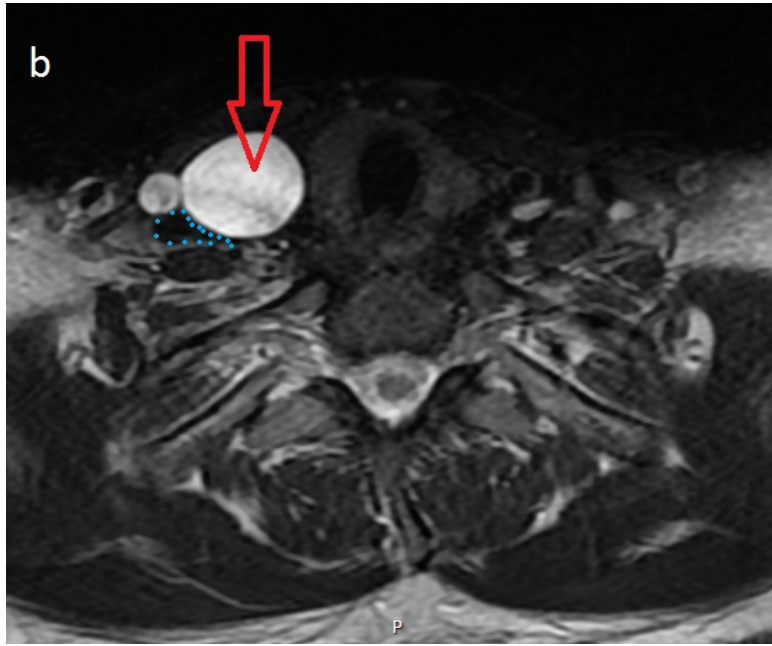
Akyüz S, Altın H, Kırbaç V. Hibrid periferik sinir kılıfı tümörüne bağlı pulsatil tinnitus. ENTCase. 2020;6(4):111-115

şikayetini kalp atışları ile uyumlu üfleme şeklinde tarifledi. Hastanın tinnitusa eşlik eden baş dönmesi ve işitme kaybının olmadığı öğrenildi. Yapılan otoskopik muayene her iki kulak için olağan saptandı. Nistagmus görülmedi. Diapozon testleri, nörolojik muayenesi ve baş boyun muayenesi olağan saptandı. Yapılan saf ses odyometri testinde her iki kulak işitme eşikleri olağan sınırlar içerisinde saptandı.

Daha sonra yapılan temporal bilgisayarlı tomografi (BT) tetkikinde herhangi bir patoloji saptanmadı. Hastanın çınlama şikayetinin artış göstermesi üzerine dış merkezde yapılan manyetik rezonans görüntüleme (MRG) tetkikinde sternokleidomastoid kas medialinde en geniş yerinde 10x3 cm boyutunda septalı multikistik lezyon saptandı (Şekil 1a, b).

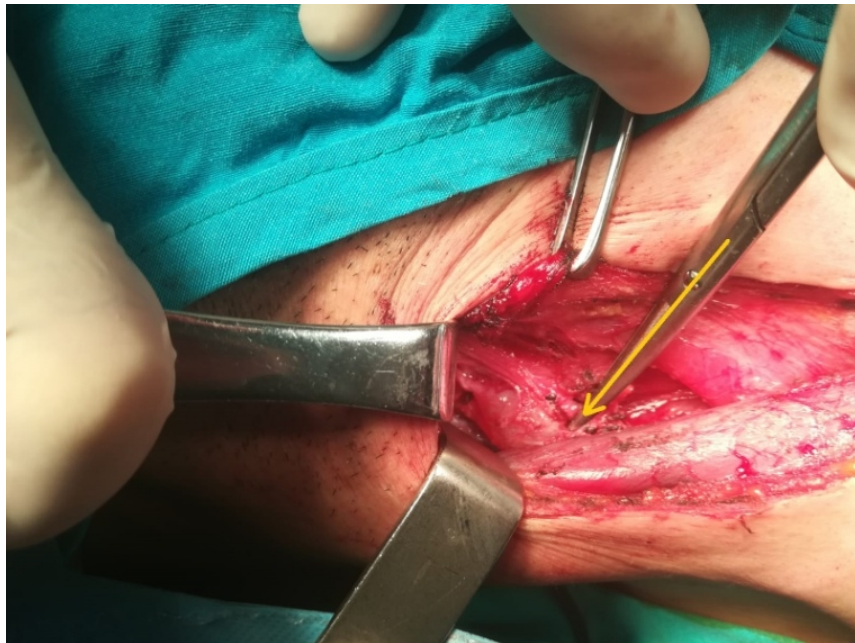


Şekil 1A : Boyun manyetik rezonans görüntüleme; koronal T2 kesitinde sternokleidomastoid kas medialinde multilobule kitle (kırmızı ok)



Şekil 1B : Boyun manyetik rezonans görüntüleme; aksiyel T2 kesitinde ana karotid arter ve juguler ven komşuluğunda yerleşimli, juguler vene (mavi noktalar) belirgin bası yapan kitle (kırmızı ok)

Önce kitleden usg eşliğinde kalın iğne biyopsisi yapıldı. Patoloji raporunda gönderilen materyalin kas ve epitel dokudan ibaret olduğu, lenfoid doku içermediği belirtildi. Bunun üzerine tarafımızca yapılan boyun eksplorasyonunda juguler ven komşuluğunda yer alan, juguler vene bası yapan kitle görüldü (Şekil 2).



Şekil 2 : Kitlenin intraoperatif görüntüsü (sarı ok)

Kitle künt ve keskin diseksiyonlarla total olarak çıkarıldı. Kesin patoloji raporunda kitlenin hibrid periferik sinir kılıfı tümörü (schwannom+ nörofibrom) olduğu belirtildi. Hasta cerrahi sonrası takiplerinde çınlama şikayetinin kaybolduğunu belirtti. Postoperatif bir yıllık takibinde şikayetleri tekrarlamadı.

Olgudan bu çalışma için yazılı hasta onam formu alındı.

Tartışma

Pulsatil tinnitus, vasküler ve vasküler olmayan nedenleri içeren geniş bir ayırıcı tanıya sahiptir. Pulsatil tinnitusun nedeni öykü, fizik muayene ve görüntüle yöntemleri ile genellikle tespit edilebilir. Ancak tüm yapılan değerlendirmelere rağmen önemli bir oranda da neden tespit edilemeyebilir. Mattox ve Ark. [3] tarafından yapılan çalışmada 54 hastanın %28'inde herhangi bir patoloji saptanamamıştır. Sönmez ve Ark. [4] tarafından yapılan başka bir çalışmada ise %32 oranında sebep bulunamamıştır.

Pulsatil tinnitusun en sık sebebi konusunda çalışmalarda farklı sonuçlar vardır. Sismanis çalışmasında değerlendirdiği 145 hasta arasında saptadığı en sık tanının 56 hastayla benign intrakraniyal hipertansiyon sendromu [psödötümör serebri] olduğunu belirtmiş[5]. Mattox ve Ark.'nın [3] çalışmasında %43 ile en sık venöz nedenler saptanmış ve bunların yaklaşık yarısında sigmoid sinüs divertikülü görülmüş. Sönmez ve Ark.'nın [4] çalışmasında en sık sebep yüksek yerleşimli juguler bulbus olarak saptanmış, ikinci sırada ise ateroskleroz saptanmış. Hofmann ve Ark. [6] kendi vaka serilerinde pulsatil kulak çınlaması nedenleri arasında % 16 ile temporal kemiğin yüksek oranda vaskülarize tümörleri, ikinci sırada da %14 ile venöz varyant ve anomaliler görüldüğünü belirtmişlerdir.

Sönmez ve Ark.'nın [4] çalışmasında 74 hasta içinden bilateral şikayeti olanların oranı %16 olarak saptanmış ve bilateral patoloji olarak en sık aterosklerotik değişiklikler saptanmış. Bizim olgumuzda şikayet tek taraflıydı ve saptanan patoloji de aynı şekilde tek taraflıydı.

Çoğu neoplazi ve anomali en iyi kemik algoritmali BT çalışmalarda görülür[4]. Ancak pek çok hastada tanı koyabilmek için BT, MR, doppler USG [ultrasonografi], BTA [bilgisayarlı tomografik anjiyografi], MRA [manyetik rezonans anjiyografi] hatta invaziv bir yöntem olan anjiyografi tetkiklerinin bir kombinasyonu gerekebilir. Anamnez ve yapılan muayeneye göre düşünülen ön tanıya yönelik görüntülemenin seçilmesi en doğru yaklaşım olarak düşünülmektedir. Bu konuda Mattox ve Ark. [3] tarafından oluşturulan algoritmalar tarafımızca yararlı bulunmuştur.

Tinnitusu sebep olan baş boyun tümörleri arasında paragangliomalar ilk akla gelendir ancak baş boyun bölgesinde yerleşim gösteren başka tümörlerde buna yol açabilir. Hibrid periferik sinir kılıfı tümörleri ; nörofibroma, schwannoma ve perinöroma gibi birden fazla komponentin birleşik özelliklerini gösteren iyi huylu periferik sinir kılıfı tümörleridir. Hibrid periferik sinir kılıfı tümörleri tüm yaş gruplarında bildirilmiştir ancak en yaygın olarak genç erişkinlerde bildirilmiştir ve şimdiye kadar herhangi bir cinsiyet önceliği göstermemiştir[7]. Bizim hastamızda bu yaş grubu içerisinde yer almaktadır.

2009 yılında Hornick ve ark. [8] hibrid periferik sinir kılıfı tümörüne sahip 42 hastadan oluşan geniş serilerinde vakaların tümü schwannom ve perinöromdan oluşmakta ve hiçbir olguda nörofibromatozis saptanmamıştır. Tümörlerin geniş bir dağılımda ortaya çıktığı belirtilmiş: 19 alt ekstremitte, 12 üst ekstremitte, 6 baş ve boyun, 4 gövde ve 1 kolon şeklinde. Şikayeti kayıt altına alınan hastalar arasında en çok başvuru nedeni ağrısız soliter nodül olarak saptanmış ve bunu ağrılı nodül takip etmiş ancak hiçbir hastada bizim hastamızda olduğu gibi tinnitus şikayeti görülmemiş.

Nasir Ud Din ve ark. [9] hazırladığı 5 olguluk sunumda; histopatolojik olarak üç olguda hibrid schwannom / perinörom, 1 olguda nörofibroma / perinörom ve 1 olguda schwannom / nörofibroma birlikteliği tespit edilmiş.

Bizim hastamızda schmannom+nörofibrom birlikteliği mevcuttu.

Sonuç

Pulsatil tinnitus hastalarında genellikle vasküler nedenler ilk planda düşünülür ancak bizim hastamızda bir neoplazi pulsatil tinnitusa sebep olmuştur. Bu da vasküler olmayan nedenlerin de yaklaşımda akılda tutulması gerektiğini göstermektedir.

Kaynaklar

1. Samuel GS, Robert LF. Tinnitus ve hiperakuzi. Can K. Çeviri editörü. Cummings Otolaringoloji Baş ve Boyun Cerrahisi. Güneş Tıp Kitabevleri. 2007 .p 2832
2. Heller AJ: Classification and epidemiology of tinnitus, *OtolaryngolClin North Am*36(2):239, 2003
3. Mattox DE, Hudgins P. Algorithmforevaluation of pulsatiletinnitus. *Acta Oto-Laryngol.* 2008;128:427–431.
4. Sonmez G, Basekim CC, Ozturk E, Gungor A, Kizilkaya E. Imaging of pulsatile tinnitus: a review of 74 patients. *ClinImaging* 2007;31:1028.
5. Sismanis A. Pulsatile tinnitus. A 15-year experience. *Am J Otol.* 1998 Jul;19(4):472-7.
6. Hofmann E, Behr R, Neumann-Haefelin T, Schwager K. Pulsatile Tinnitus: Imaging and Differential Diagnosis. *DtschArzteblInt.* 2013 Jun 28. doi: 10.3238/arztebl.2013.0451
7. Soria-Céspedes D, Robles-Vidal C, Gómez-González A, Peñaloza-Ramírez R, Ortiz-Hidalgo C. Primary pleural hybrid cellular schwannoma/perineurioma: a casereport. *RespirInvestig.* 2014;52:269-73.
8. Hornick JL, Bundock EA, Fletcher CD. Hybrid schwannoma/perineurioma: clinicopathologic analysis of 42 distinctive benign nevre sheath tumors. *Am J SurgPathol.* 2009;33:1554–1561. doi: 10.1097/PAS.0b013e3181acc6c.
9. Nasir Ud Din, ZubairAhmad, Jamshid Abdul-Ghafar and Rashida Ahmed Hybrid peripheral nevre sheath tumors: report of five cases and detailed review of literature. 2017. doi: 10.1186/s12885-017-3350-1