

# JUVENİL REKÜRREN PAROTİT TEDAVİSİNDE DÜŞÜK VE TEK DOZ METİLPREDNİZOLON UYGULAMASI

Baş Boyun Cerrahisi

Başvuru: 11.03.2021

Kabul: 27.05.2021

Yayın: 17.09.2021

Akif İşlek<sup>1</sup>, Sadullah Şimşek<sup>1</sup><sup>1</sup> Mardin Nusaybin Devlet Hastanesi

## Özet

### JUVENİL REKÜRREN PAROTİT TEDAVİSİNDE DÜŞÜK VE TEK DOZ METİLPREDNİZOLON UYGULAMASI

Juvenil rekürren parotit (JRP), parotis bezinin, çocukluk çağında ortaya çıkan, tekrarlayıcı, etyolojisi belirsiz inflamasyonudur. Literatürde en çok incelenmiş ve etkili tedavi seçeneği stenon kanalı endoskopisi (SKE) ile birlikte kanalın kortikosteroid solusyonu ile irrigasyonudur (KSKE). Bu olgu sunumunda düşük ve tek doz metilprednizolon tedavisinin etkinliği tartışılmıştır. Onüç yaşında kız hasta, son 2 yıl içerisinde 5 defa sol parotis bezde ağrılı şişlik, kızarıklık atakları nedeniyle başvurdu. Fizik muayene bulguları, hasta öyküsü, laboratuvar ve radyolojik tetkikleri JRP ile uyumlu olarak bulundu. Hastada 0.5 mg/kg tek doz metilprednizolon, pantoprazol (1 mg/kg, tek doz, iv) ile birlikte tek doz intravenöz (iv) olarak verildi. Hasta, bir hafta sonraki kontrolünde ek ilaç gereksinimi olmadığını bildirdi. SKE ya da KSKE tedavi imkanı yaygın olmaması ve uygulama güçlüğü nedeni ile düşük dozda tek iv kortikosteroid uygulaması özellikle konservatif tedavilere yanıt alınmayan hastalarda tercih önerilebilir.

**Anahtar kelimeler:** Juvenil rekürren parotit, Otoimmün, Kortikosteroid, Metilprednizolon

## Abstract

### LOW AND SINGLE DOSE METHYLPREDNISOLONE THERAPY IN THE TREATMENT OF JUVENILE RECURRENT PAROTITIS

Juvenile recurrent parotitis (JRP) is a recurrent inflammation of the parotid gland of unknown etiology that occurs in childhood. The most studied and effective treatment option in the literature is stenon canal endoscopy (SCE) and irrigation of the canal with corticosteroid solution (CSCE). In this case report, the effectiveness of low and single-dose methylprednisolone treatment was discussed. A 13-year-old girl presented with episodes of painful swelling and redness in the left parotid gland 5 times in the last 2 years. Physical examination, patient history, laboratory and radiological examinations demonstrated the diagnosis of JRP. The patient was given a low single dose of 0.5 mg/kg methylprednisolone with pantoprazole (1 mg/kg, single dose, iv) intravenously. The patient stated that there was no need for additional medication in her control visit after one week. Since SCE or CSCE treatment options are not widespread and the application is difficult, low dose single iv corticosteroid administration may be recommended, especially in patients who do not respond to conservative treatments.

**Keywords:** Juvenile recurrent parotitis, Autoimmune, Corticosteroid, Methylprednisolone

## Giriş

Juvenil rekürren parotit (JRP), parotis bezinin, 4 ay ile 15 yaş arasında daha sık erkeklerde ortaya çıkan, tekrarlayıcı, etyolojisi belirsiz inflamasyonudur. Etiyolojide otoimmünite, duktal obstrüksiyon, immün yetmezlik ve enfeksiyöz nedenler incelenmiş olmasına rağmen hiçbiri ispatlanmamıştır. Kabakulaktan sonra en sık görülen ikinci pediatrik tükürük bezi hastalığı olup ergenlik ile birlikte kendini sınırlaması beklenmektedir. Semptomlar nadiren haftalara yayılan, genellikle tek taraflı, parotis bez üzerinde kızarıklıkla birlikte şişkinlik, ağrı, hassasiyet,

ateş ve etkilenen tükürük bezinde sekresyonun azalması olarak sıralanmaktadır [1-3].

JRP tanısı için hastanın aynı taraflı, tekrarlayan parotiti ataklarının olması ve siyalolitiazis ya da viral enfeksiyon gibi ayırıcı tanların gözden geçirilmesi gereklidir [1, 4, 5]. Klinik ve hasta öyküsünün yanında ultrasonografi (USG) tercih edilmesi gereken görüntüleme yöntemidir ve sialografi gibi invaziv prosedürlerin yerine öncelikle önerilmektedir. Diğer radyolojik inceleme yöntemleri bilgisayarlı tomografi (BT), manyetik rezonans görüntüleme (MRG) ve MR sialografidir [6, 7]. Daha güncel olarak teşhis ve tedavi amaçlı kullanılabilen, kanal sistemindeki değişiklikleri doğrudan gözleme olanağı sunan stenon kanalı endoskopisidir (SKE) [1, 3, 8-10].

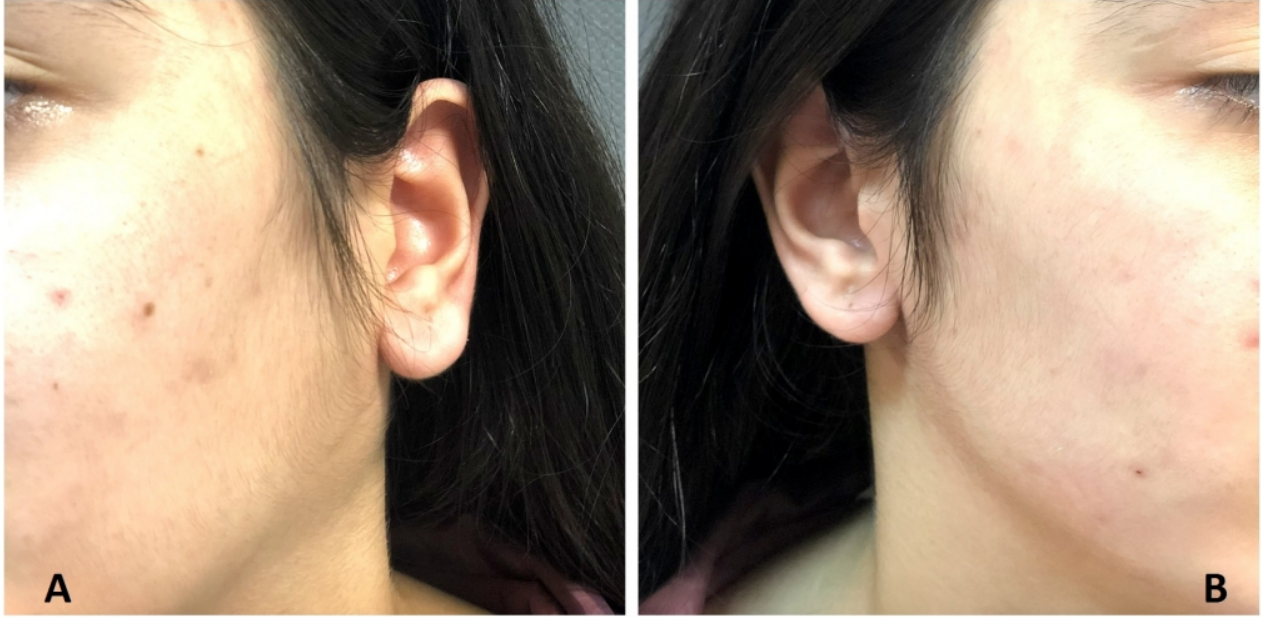JRP kendini sınırlandıran ve puberte ile sonlanası beklenen bir hastalık olmasına rağmen ataklar sırasında antibiyotikler, anti-inflamatuar ilaçlar, sıcak kompresler içeren, yaygın geçerliliği olmayan tedavi rejimleri tercih edilebilmektedir [3, 6]. Diğer yöntemler arasında parotis bez atrofisine yönelik glandüler intraduktal enjeksiyonlar (metilen mavisi), irrigasyon amaçlı intraduktal uygulamalar, görüntüleme ve tedavi amaçlı sialografi, SKE ile birlikte intraduktal kortikosteroid uygulaması, parotis bezin radyoterapisi, timpanik nörektomi, parotis kanalının bağlanması ve son çare olarak parotidektomi gelmektedir [1, 5, 6, 11-13]. Kortikosteroid irrigasyonu ile birlikte SKE (KSKE) literatürde en çok incelenmiş, aşırı girişimsel olmayan ve etkili bir tedavi seçeneği olarak öne çıkmaktadır [3, 8-10, 14, 15].

## Olgu Sunumu

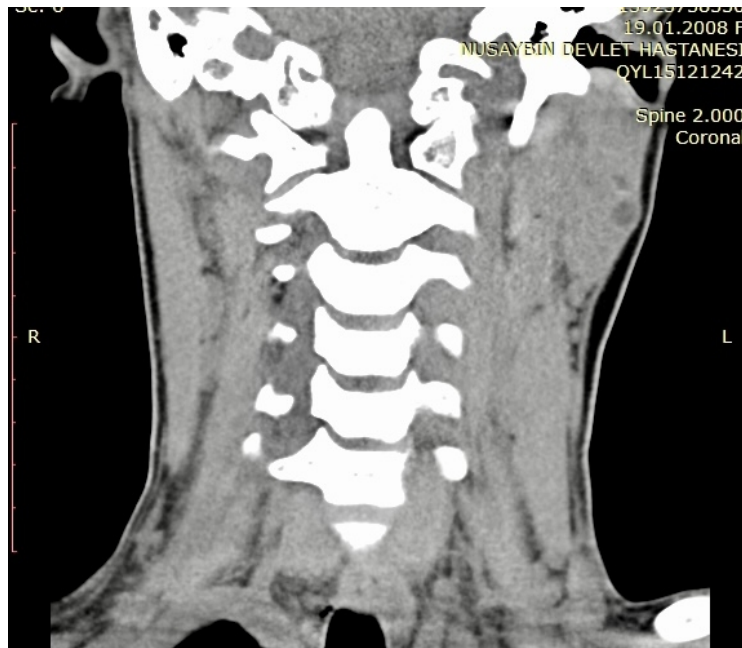
Onüç yaşında kız hasta, son 2 yıl içerisinde sol parotis bezde ağrılı şişlik, kızarıklık atakları nedeniyle kliniğimize beş defa başvurdu. Ulaşılabilen yaklaşık 10 yıllık hasta geçmişinde ilk başvurunun 3 yaşında yapıldığı görüldü. Geriye yönelik fizik muayene bulguları, hasta öyküsü, laboratuvar ve radyolojik tetkikleri incelendi. Her atak sırasında aynı bölgenin etkilendiği ve ağız, göz kuruluğu, cilt döküntüsü, eklem ağrısı şikayetlerinin eşlik etmediği bildirildi. Bilinen bir ilaç ve besin alerjisi ya da tanı almış kronik hastalığı yoktu. Boy ve vücut ağırlığı yaşına göre normalin %50-75 aralığındaydı.

İmmünoğlobülinler (IgG, IgA, IgE, IgD), ve serum kompleman düzeyleri (C3 ve C4) yaşa göre normal aralıktaydı. Romatoid faktör (RF), Antinükleer antikor (ANA), anti-deoksiribonükleik asit (Anti-ds-DNA), Anti-SS-A, Anti-SS-B antikorları negatif olarak saptandı. Periferik yaymasında atipik hücre görülmeyen hastanın diğer biyokimyasal tetkikleri ve akciğer grafisi normaldi.

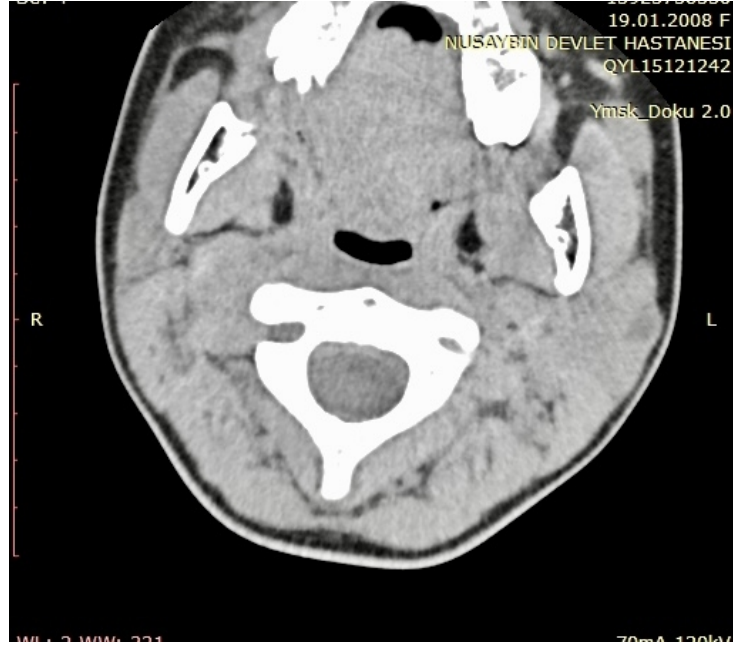
Son başvurusunda fizik muayenede sol parotis bez lojunda sertlik, şişlik, palpasyon ile hassasiyet, stenon kanalından hafifçe yoğun beyaz akıntı mevcuttu (Şekil 1-3).



**Şekil 1** : Sol parotis kuyruk bölümünde daha belirgin şişlik (A), sağ parotis normal görünümde (B)



**Şekil 2** : Koronal boyun BT görüntüsü. Sol parotiste belirgin hacim artışı ve bez içerisinde ektazik alanlar.



Şekil 3 : Aksiyal boyun BT görüntüsü.

Boyunda eşlik eden lenfadenopati yoktu. Laboratuvar incelemesinde lökosit sayısı 13.370/ $\mu$ L (%85 nötrofil), C-reaktif proteini (CRP) 0.85 mg/l, eritrosit sedimentasyon hızı 16 mm/saat, amilaz 127 U/L olarak saptandı. Diğer laboratuvar tetkikleri normal sınırlardaydı. Toksoplazma, Rubella, Sitomegalovirüs, Herpesvirüs antikorları negatifti.

Boyun USG'de sol parotis bezinde boyut artışı ve yaygın heterojenite, bez içerisinde bir kaç adet hipoekojen alanlar tespit edilmişti. Ancak hastanın hastanemizde kayıtlı önceki boyun USG raporlarına göre benzer bulgular sağ parotis bezinde de saptanmıştı.

Hastaya son iki yıldaki ataklarında seftriakson (75 mg/kg, iv) tek doz yapıldıktan sonra bir haftalık sefiksim (8 mg/kg, bölünmüş iki dozda, po) ve ibuprofen (10 mg/kg, bölünmüş üç dozda, po) reçete edildi. Bir önceki parotit atağında bu tedavi ile şikayetleri gerilemeyen hastaya 0.5 mg/kg tek doz metilprednizolon sodyum süksinat iv olarak verildi. Hızlı klinik düzelme saptanan hastaya son başvurusunda hasta onamı alınarak sadece 0.5 mg/kg tek doz metilprednizolon, pantoprazol (1 mg/kg, tek doz, iv) ile birlikte tek doz intravenöz (iv) olarak verildi. Ayrıca ibuprofen (10 mg/kg, bölünmüş üç dozda, po) reçete edilen hasta, bir hafta sonraki kontrolünde ek ilaç gereksinimi olmadığı bildirdi.

Olgu sunumu için hasta ve ailesinden yazılı onam alındı. Çalışma için kurumun etik kurul komisyonundan onay alındı.

## Tartışma

JRP kabakulaktan sonra çocukluk çağının en sık görülen ikinci inflamatuvar tükürük bezi hastalığı olarak gruplandırılmaktadır [1, 8, 15]. Sunulan olgu, yaş, öykü, muayene bulguları ve laboratuvar özellikleri ile JRP ile uyumludur. Hastalığın etyolojisinde immün yetmezlik, otoimmün hastalıklar ve genetik geçiş literatürde incelenmiştir ancak hastalığın nedeni halen kesinlik kazanmamıştır [3-5, 7, 16]. Sunulan olguda aile öyküsü yoktu,

yapılan ayrıntılı tetkilerde patoloji saptanmadı. İstenilen Göz ve Çocuk/Çocuk İmmünoloji Hastalıkları konsültasyonuna göre JRP tanısı desteklendi.

Kortikosteroid irrigasyonu ile birlikte SKE (KSKE) literatürde en çok incelenmiş, yan etkileri ve komplikasyon oranları düşük ve etkili bir tedavi seçeneği olarak öne çıkmaktadır [3, 8-10, 14, 15]. Helgard ve ark. [1] JRP tedavisinde KSKE ile konservatif antibiyoterapi yöntemlerini karşılaştırdıkları çalışmalarında her iki yaklaşımın da atakların sıklığını ve ağrı yoğunluğunu benzer oranda azalttığını bildirmişleridir. Bu çalışmada irrigasyon için 100 mg prednisolon içeren 50 ml serum fizyolojik solusyonu hazırlanarak uygulanmıştır. Sistemik literatür taramalarına göre konservatif tedavi ile KSKE yöntemlerini karşılaştıran çalışmalarda genel olarak benzer etkinlik elde edilmiştir ve randomize kontrollü klinik çalışma sayısı çok azdır [3, 5, 15]. Bunun yanında Roby ve ark. [17], 12 çocuk hastada yaptıkları çalışmada stenon kanalının kortikosteroid ile irrigasyonun tek başına KSKE ile benzer sonuçlara sahip olduğunu ve semptomlarda düzelmeye neden olan siyalendoskopinin değil kortikosteroid uygulaması olduğunu savunmuşlardır. Ancak bu çalışma retrospektif olarak tasarlanmıştır ve kontrol grubu içermemektedir. Genel olarak ataklara yönelik tedavi yaklaşımlarından sonra nüks oranı yaklaşık % 25 olup hastalığın şiddeti daha hafif seyretmektedir. Ancak spontan düzelmeye ya da atakların önlenmesine yönelik bir tedavi yöntemi yoktur [5].

JRP tedavisinde sistemik kortikosteroid kullanımı ile ilgili literatür bilgisi yoktur, bir çalışmada SKE'ni takiben kanal ile ilgili komplikasyonların önlenmesi amacı ile uygulandığı bildirilmiştir [18]. Hastalığın benign seyretmesi, spontan düzelmeye olasılığı ve atakların tekrarladığı düşünülürse sistemik kortikosteroid tedavisi yan etkileri bakımından lüzumsuz ve riskli olarak değerlendirilmiş olabilir. Bu olguda 0.5 mg/kg tek düşük doz metilprednisolon ile atak kontrol altına alınmış ve diğer tedavi yaklaşımlarına ihtiyaç ortadan kalkmıştır. Ayrıca herhangi bir yan etki saptanmamıştır. Kortikosteroid tedavisinin en önemli yan etkisi adrenal yetmezliktir. Sistemik bir derlemede 0.5 mg/kg hidrokortizon ve eş değerindeki sistemik uygulamalarda kortikosteroid ile indüklenmiş adrenal yetmezlik median olarak % 22 (%11-36) oranında saptanmıştır. Vurallı ve ark. [19] yaşları 2 ay ve 18 yaş arası değişen 46 çocukta ortalama 26 gün boyunca verilen iv bolus deksametazon ya da metilprednisolon tedavilerinden sonra hiç bir hastada adrenal yetmezlik saptanmamışlardır. SKE ya da kanalın kortikosteroid ile irrigasyonu sedasyon ve genel anestezi gerektirmesi yanında stenon kanalı stenozu ya perforasyonu gibi nadir komplikasyonlar içermektedir [3, 18]. Ayrıca siyalendoskopi ünitesi her merkezde bulunmamaktadır. Bu nedenle düşük dozda tek iv kortikosteroid uygulaması özellikle konservatif tedavilere yanıt alınamayan ya da semptom süresi uzayan hastalarda tercih edilebilir.

Düşük dozda tek iv kortikosteroid tedavisi seçilmiş vakalarda komplikasyonsuz bir şekilde uygulanabilir. SKE ya da KSKE ideal bir tedavi yöntemi olarak öne çıkmış olsada imkanları yaygınlığı yeterli değildir.

## Kaynaklar

1. Schneider H, et al. Juvenile recurrent parotitis: a retrospective comparison of sialendoscopy versus conservative therapy. *Laryngoscope*. 2014 Feb;124(2):451-5. doi: 10.1002/lary.24291. Epub 2013 Sep 19. PMID: 23818258.
2. Jabbour N, et al. Sialendoscopy in children. *Int J Pediatr Otorhinolaryngol*. 2010 Apr;74(4):347-50. doi: 10.1016/j.ijporl.2009.12.013. Epub 2010 Feb 8. PMID: 20116866.
3. Ramakrishna J, et al. Sialendoscopy for the management of juvenile recurrent parotitis: a systematic review and meta-analysis. *Laryngoscope*. 2015 Jun;125(6):1472-9. doi: 10.1002/lary.25029. Epub 2014 Nov 13. PMID: 25393103.
4. Gellrich D, et al. Salivary Gland Disorders in Children and Adolescents: A 15-year Experience. *Int Arch Otorhinolaryngol*. 2020 Jan;24(1):e31-e37. doi: 10.1055/s-0039-1697993. Epub 2020 Jan 9. PMID: 31929831; PMCID: PMC6952288.
5. Garavello W, et al. Juvenile recurrent parotitis: A systematic review of treatment studies. *Int J Pediatr*



- Otorhinolaryngol. 2018 Sep;112:151-157. doi: 10.1016/j.ijporl.2018.07.002. Epub 2018 Jul 4. PMID: 30055724.
6. Tucci FM, et al. Juvenile recurrent parotitis: Diagnostic and therapeutic effectiveness of sialography. Retrospective study on 110 children. *Int J Pediatr Otorhinolaryngol.* 2019 Sep;124:179-184. doi: 10.1016/j.ijporl.2019.06.007. Epub 2019 Jun 7. PMID: 31202035.
  7. Xie LS, et al. Function of the parotid gland in juvenile recurrent parotitis: a case series. *Br J Oral Maxillofac Surg.* 2016 Apr;54(3):270-4. doi: 10.1016/j.bjoms.2016.01.017. Epub 2016 Feb 3. PMID: 26852271.
  8. Schwarz Y, Bezdjian A, Daniel SJ. Sialendoscopy in treating pediatric salivary gland disorders: a systematic review. *Eur Arch Otorhinolaryngol.* 2018 Feb;275(2):347-356. doi: 10.1007/s00405-017-4830-2. Epub 2017 Dec 4. PMID: 29204918.
  9. Berlucchi M, et al. Sialoendoscopy for treatment of juvenile recurrent parotitis: The Brescia experience. *Int J Pediatr Otorhinolaryngol.* 2018 Feb;105:163-166. doi: 10.1016/j.ijporl.2017.12.024. Epub 2017 Dec 26. PMID: 29447807.
  10. Singh PP, Goyal M, Goyal A. Sialendoscopic Approach in Management of Juvenile Recurrent Parotitis. *Indian J Otolaryngol Head Neck Surg.* 2017 Dec;69(4):453-458. doi: 10.1007/s12070-017-1223-1. Epub 2017 Oct 16. PMID: 29238673; PMCID: PMC5714912.
  11. Wang S, et al. Gland atrophy following retrograde injection of methyl violet as a treatment in chronic obstructive parotitis. *Oral Surg Oral Med Oral Pathol Oral Radiol Endod.* 1998 Mar;85(3):276-81. doi: 10.1016/s1079-2104(98)90008-7. PMID: 9540083.
  12. Daud AS, Pahor AL. Tympanic neurectomy in the management of parotid sialectasis. *J Laryngol Otol.* 1995 Dec;109(12):1155-8. doi: 10.1017/s0022215100132311. PMID: 8551145.
  13. Capaccio P, et al. Modern management of juvenile recurrent parotitis. *J Laryngol Otol.* 2012 Dec;126(12):1254-60. doi: 10.1017/S0022215112002319. Epub 2012 Oct 16. PMID: 23067864.
  14. Mikolajczak S, et al. Treatment of chronic recurrent juvenile parotitis using sialendoscopy. *Acta Otolaryngol.* 2014 May;134(5):531-5. doi: 10.3109/00016489.2013.879738. Epub 2014 Mar 6. PMID: 24597494.
  15. Berta E, et al. Role of sialendoscopy in juvenile recurrent parotitis (JRP). *Eur Ann Otorhinolaryngol Head Neck Dis.* 2017 Dec;134(6):405-407. doi: 10.1016/j.anorl.2017.06.004. Epub 2017 Jun 29. PMID: 28669808.
  16. Wu S, et al. The correlation of immunologic derangement and juvenile recurrent parotitis: an investigation of the laboratory immunological observation. *Acta Otolaryngol.* 2018 Dec;138(12):1112-1116. doi: 10.1080/00016489.2018.1515498. Epub 2019 Jan 31. PMID: 30702022.
  17. Roby BB, et al. Treatment of juvenile recurrent parotitis of childhood: an analysis of effectiveness. *JAMA Otolaryngol Head Neck Surg.* 2015 Feb;141(2):126-9. doi: 10.1001/jamaoto.2014.3036. PMID: 25474272.
  18. Martins-Carvalho C, et al. Pediatric sialendoscopy: a 5-year experience at a single institution. *Arch Otolaryngol Head Neck Surg.* 2010 Jan;136(1):33-6. doi: 10.1001/archoto.2009.184. PMID: 20083775.
  19. Vurallı D, Alikasıfoğlu A. İntravenöz Bolus Olarak Verilen Yüksek Dozda ve Orta-Uzun Süreli Deksametazon ve Metilprednizolon Tedavilerinin Hipotalamus-Hipofiz-Adrenal (HHA) Aksa Etkisi. *Turkish J Pediatr Dis* 2020;14:333-338.