

MENİERE HASTALIĞI İLE BİRLİKTE TUMARKİN ATAĞI OLGUSUNDA İNTRATİMPANİK GENTAMİSİN

Otoloji

Başvuru: 23.09.2020

Kabul: 20.08.2021

Yayın: 20.01.2022

Servet Akyüz¹¹ Adnan Menderes Üniversitesi Tıp Fakültesi

Özet

MENİERE HASTALIĞI İLE BİRLİKTE TUMARKİN ATAĞI OLGUSUNDA İNTRATİMPANİK GENTAMİSİN

Meniere hastalığı, vertigo ataklarıyla birlikte, tinnitus, işitme kaybı ve aural dolgunluk şikâyetlerinin görüldüğü bir klinik tablodur. The American Academy of Otolaryngology-Head and Neck Surgery tarafından Meniere hastalığı tanı kriterleri tanımlanarak sınıflandırılmıştır. Hastaların % 10' a yakın bir kısmında bilinç kaybı ve başka nörolojik bulgular olmaksızın düşme atakları görülmektedir. Bu ataklar ilk kez Tumarkin tarafından tanımlanmış ve otolitik kriz olarak adlandırılmıştır. Tumarkin atakları yaşam kalitesini belirgin etkilemesi ve zaman zaman hayati tehlike oluşturabilme potansiyeli nedeniyle etkili bir şekilde tedavi edilmelidir. Bu makalede daha önce Meniere hastalığı tanısı almış, medikal tedaviye yeterli yanıt alınamayan ve Tumarkin atakları gelişen bir hastanın intratimpanik gentamisin uygulama sonucunun literatür eşliğinde sunulması amaçlanmıştır.

Anahtar kelimeler: Meniere, Tumarkin, Gentamisin

Abstract

INTRATYMPANIC GENTAMICIN FOR TUMARKIN ATTACK CASE WITH MENIERE DISEASE

Meniere's disease is a clinical picture in which complaints of tinnitus, hearing loss and aural fullness are seen together with vertigo attacks. Diagnostic criteria for Meniere's disease were defined and classified by The American Academy of Otolaryngology-Head and Neck Surgery. Approximately 10% of the patients have fall attacks without loss of consciousness and other neurological findings. These attacks were first described by Tumarkin and called autolytic crisis. Tumarkin attacks must be effectively treated because of their significant impact on quality of life and their potential to be life-threatening from time to time. In this article, it is aimed to present the results of intratympanic gentamicin application of a patient who had previously been diagnosed with Meniere's disease, who did not respond adequately to medical treatment and developed Tumarkin attacks.

Keywords: Meniere, Tumarkin, Gentamicin

Giriş

Meniere hastalığı vertigo, tinnitus, fluktuan işitme kaybı ve kulakta dolgunluk hissiyle karakterize bir hastalıktır. Meniere hastalarının küçük bir kısmı zaman zaman hayatı tehdit edebilen düşme ataklarından şikâyetçidir. Yapılan çalışmalar Meniere hastalarının % 10' undan az bir kısmında düşme ataklarının görüldüğünü bildirmektedir[1]. Bu düşme atakları ilk kez 1936 yılında Tumarkin tarafından tanımlanmış ve literatürde Tumarkin atağı (TA) veya Tumarkin otolitik krizi isimleriyle geçmiştir. Bu atakların tipik özelliği öncesinde herhangi bir uyarıcı semptom olmaması ve atak sırasında bilinç kaybının olmamasıdır. Tumarkin, düşme ataklarının otolitik organın mekanik deformasyonundan kaynaklandığını düşünmüştür. Bu atakları tetikleyen endolenfatik basınç seviyelerini belirlemek için yapılmış çalışma bulunmamaktadır [1-4].

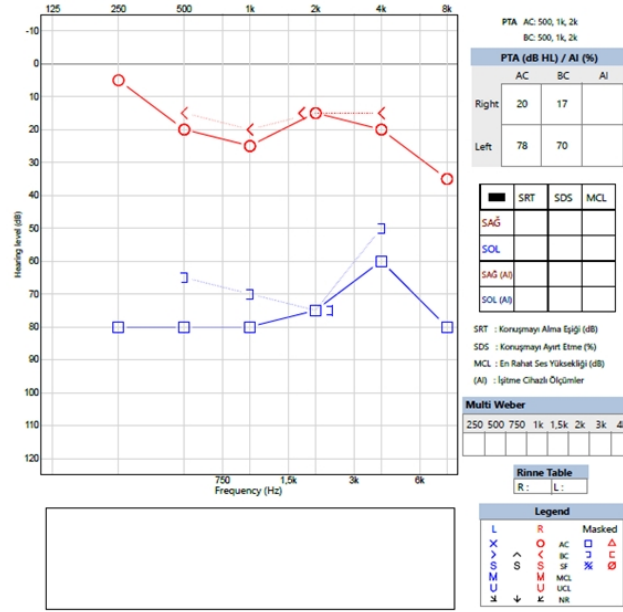
Meniere hastaları için bugüne kadar çeşitli tedavi seçenekleri tanımlanmıştır. Bunlar arasında konservatif tedaviler, labirentektomi, endolenfatik şant cerrahisi, vestibüler nörektomi, intratimpanik (İT) steroid tedavisi, ve İT

gentamisin en sık kullanılan seçeneklerdir [1]. Labirentektomi ve vestibüler nörektomi gibi ablatif cerrahi prosedürler konservatif yöntemlere ve medikal tedaviye yanıt alınmadığı durumlarda uygulanmaktadır. Vestibüler ablasyonun morbiditesini azaltmak amacıyla vestibülotoksik etkili aminoglikozid antibiyotikler intratimpanik enjeksiyon yoluyla kullanılmaya başlanmıştır. İntratimpanik gentamisin tedavisinde % 80,7-89,5 oranında yüksek bir vertigo kontrol oranı bildirilmektedir. Vertigo kontrol mekanizması gentamisinin vestibüler nöroepitele hasar vererek vestibüler sensitiviteyi azaltmasına dayanmaktadır[1-3].

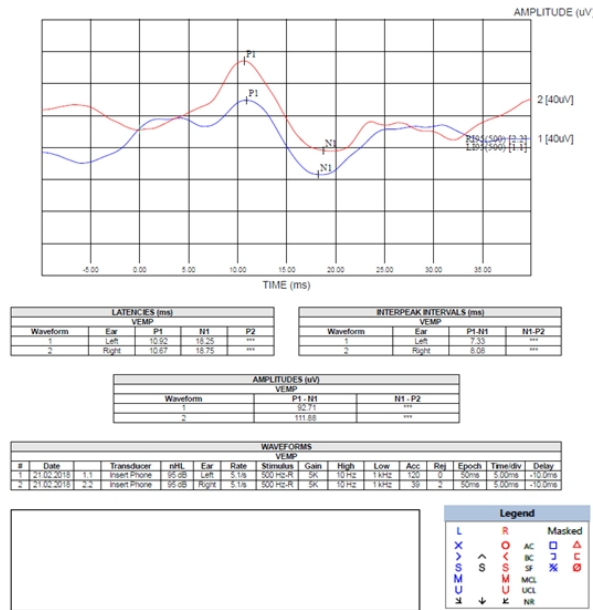
Meniere hastalarında tedaviye dirençli düşme ataklarının tedavisinde İT gentamisin uygulaması, başarılı sonuçları ile göz önünde bulundurulması gereken bir yöntemdir. Bu makalede İT gentamisin uygulamasının sonuçlarına dikkat çekmek amacıyla, son zamanlarda düşme atakları tanımlayan bir Meniere hastasına yapmış olduğumuz uygulamamızın sonuçlarını güncel literatür eşliğinde sunuyoruz.

Olgu Sunumu

38 Yaşında kadın hastanın, beş yıl önce baş dönmesi, sol kulakta çınlama ve dolgunluk şikâyetleri başlamış. Hasta öyküsünde baş dönmesi şikâyetinin ataklar halinde seyrettiğini ve hareket etmekle artış gösterdiğini ifade etti. Başvurduğu başka bir merkezde Meniere hastalığı tanısı alan hastaya o dönemde betahistin 48 mg/gün ve diyet önerilerinde bulunularak tedavi başlanmış. Tedavi sırasında ve sonrasında aralıklarla baş dönmesi ataklarının tekrarladığını ifade eden hasta işitme kaybı şikâyetinin de başlaması üzerine 3 yıl önce merkezimize başvurdu. Üç yıl önce yapılan saf ses tonal odyometri testinde sağ kulak normal sınırlarda iken sol kulakta saf ses ortalaması (SSO) 60 dB sensörinöral işitme kaybı şeklinde sonuçlanmış. Hastanın sol kulağına ventilasyon tüpü takıldıktan sonra İT steroid yaklaşık 1 hafta süreyle uygulanmış. İntratimpanik steroid uygulaması sonrasında baş dönmesi atakları devam eden ve işitme güçlüğü şikâyeti artış gösteren hasta, betahistin 48 mg/gün, diüretik (asetazolamid) ve tuz kısıtlaması şeklinde olmak üzere medikal tedaviye devam etmiş. Mevcut şikâyetlerine ek olarak, düşme ataklarının da başlaması üzerine merkezimize başvuran hastanın yapılan muayenesinde sol timpanik membranın perfore, sağ kulağın normal sınırlarda olduğu gözlemlendi. Hastanın yapılan nörolojik muayenesinde patolojik bulguya rastlanmadı. Yapılan saf ses tonal odyometri testi sonucunda hastanın sol kulağında hava yolu saf ses ortalaması 78 dB, kemik yolu saf ses ortalaması 70 dB olmak üzere mikst tip işitme kaybı olduğu görüldü (Şekil 1). VEMP (Şekil 2) testi yapılan hastaya İT gentamisin enjeksiyonundan beklenen fayda ve olası olumsuz sonuçlar hakkında bilgi verildi. Hastanın bilgilendirilmiş onamının alınmasını takiben İT gentamisin enjeksiyonu planlandı.

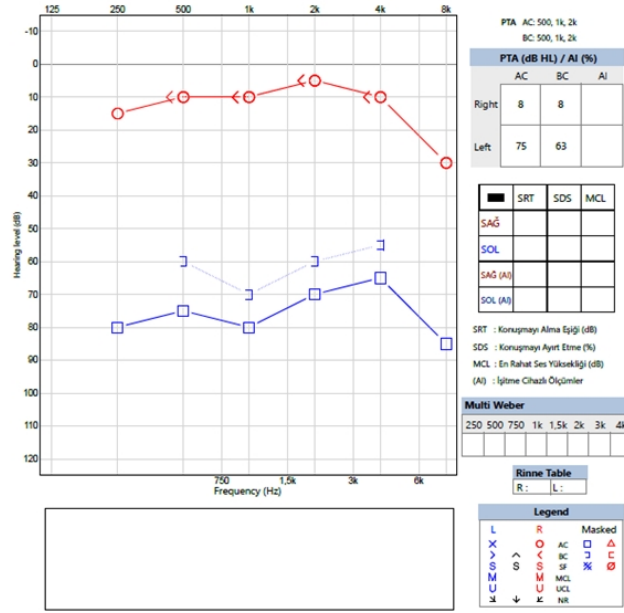


Şekil 1 : Hastanın İT gentamisin uygulama öncesinde yapılan saf ses odyometri testi sonucu

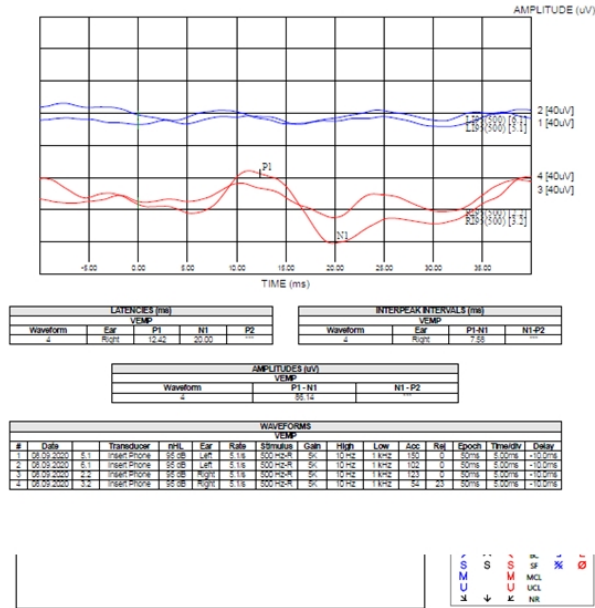


Şekil 2 : Hastanın İT gentamisin uygulama öncesinde yapılmış olan cVEMP testi sonucu

İntratimpanik gentamisin 30 mg/ml dozunda ve 0,5 ml hacminde olmak üzere, enjeksiyon yöntemi kullanılarak uygulandı. Bir hafta aralıklarla yapılan üç enjeksiyonu takiben hastanın vertigo, tinnitus ve kulakta dolgunluk şikâyetlerinin ortadan kaybolduğu gözlemlendi. İntratimpanik gentamisin uygulamasından yaklaşık 3 hafta sonra yapılan saf ses tonal odyometri testinde (Şekil 3) etkilenen kulakta işitme eşiklerinde belirgin bir değişiklik gözlemlenmedi. Aynı dönemde yaptığımız vestibüler uyartılmış myojenik potansiyel (VEMP) testinde de (Şekil 4) etkilenen sol kulakta yanıtların kaybolduğu gözlemlendi. İntratimpanik gentamisin uygulamasını takip eden altı ay boyunca baş dönmesi ve düşme atağı tariflemeyen hastanın takipleri merkezimizde devam etmektedir.



Şekil 3 : Hastanın İT gentamisin uygulama sonrasında yapılan saf ses tonal odyometri testi sonucu.



Şekil 4 : Hastanın İT gentamisin uygulama sonrasında yapılan cVEMP testi sonucu

Tartışma

Meniere hastalığı vertigo atakları, tinnitus, işitme kaybı ve kulakta dolgunluk hissi ile karakterize, işitme ve denge fonksiyonlarını değişen derecelerde etkileyebilen bir hastalıktır. İşitme kaybı başlangıçta fluktuan karakterli olsa da zamanla kalıcı hale gelebilmektedir. Hastalık ilk kez Prospero Meniere tarafından 1861 yılında tanımlanmıştır. Hastalığın tanımlanmasının üzerinden 150 yıldan fazla bir süre geçmiş olmasına rağmen tedavi protokolü üzerindeki tartışmalar halen devam etmektedir [5-6].

Meniere hastalığı tanısı sıklıkla klinik hikâyeye dayalı olarak konulur. The American Academy of Otolaryngology-Head and Neck Surgery (AAO-HNS) tarafından yapılan sınıflandırmaya göre "kesin meniere hastalığı", en az 20 dakika süren spontan vertigo atağı, belgelenmiş sensörinöral işitme kaybı (SNİK) ile tinnitus ve aural dolgunluk şikâyetlerinden birinin birlikte bulunması olarak tanımlanmıştır [7]. Sunduğumuz olgunun başlangıçta vertigo, tinnitus ve aural dolgunluk şikâyetleri mevcuttu. Vertigonun başlangıcından yaklaşık iki yıl sonra SNİK ortaya çıkmıştı.

Meniere hastalığının tedavisinde ilk basamak olarak tuz ve kafeinin kısıtlanması ve diüretik tedavinin etkili olabileceği bildirilmektedir. Diüretiklerin vertigo ataklarının sıklığını azaltmasına karşın işitme kaybı ve tinnitus üzerinde belirgin etkisinin olmadığı bildirilmiştir. Stria vasculariste ortaya çıkan vazokonstriksiyonun meniere hastalığının gelişiminde rol oynayabileceği düşüncesi ile vazodilatör ajanlar tedavide kullanılmıştır. Betahistin bu grup içerisinde sık kullanılan ajanlardan birisidir [7]. Bizim olgumuz da tanı aldıktan hemen sonra başladığı betahistin'i 48 mg/gün dozunda yaklaşık beş yıldan bu yana kullanmaktaydı.

Meniere hastalığının inflamatuvar bir patoloji olması varsayımına dayalı olarak tedavide steroidler sistemik veya İT yolla kullanılmaktadır. İntratimpanik steroid uygulaması sistemik kullanıma göre daha güvenli ve uygulaması kolay bir yöntemdir. Ancak İT steroidlerin atakları azalttığı bildirilmesine karşın bunun bir plasebo etkisi olduğunu düşünenler de vardır [7]. Bizim hastamız, ventilasyon tüpü uygulamasını takiben İT deksametazon kullanmasına rağmen vertigo, tinnitus ve aural dolgunluk şikâyetlerinin devam ettiğini bildirmiştir.

Tumarkin atağı hızlı bir şekilde tedavi edilmesi gereken bir otolojik acil olarak kabul edilmektedir. Tumarkin ataklarının, Meniere hastalığının sadece geç dönemlerinde görüldüğü bildirilmiştir fakat yapılan bazı çalışmalarda Meniere hastalığının başlangıcından itibaren 3-20 yıl arasında değişen zamanlarda ortaya çıkabildiği görülmüştür [2]. Atakların tedavisinde farklı yaklaşımlar denenmiştir. Goto ve ark.[8] sundukları iki olgunun birinde spontan rezolüsyon görüldüğünü, diğer vakada selektif serotonin reuptake inhibitörü (SSRI) kullanarak atakların sıklığını azalttıklarını bildirmişlerdir. Morales ve ark. [9] TA' nın spontan olarak düzelebileceğini gözlemlemişlerdir.

İnatimpanik gentamisin uygulaması son zamanlarda cerrahi prosedürlerin olası morbiditeleri ve uygulamanın kolay olması gibi nedenlerle daha sık tercih edilir olmuştur. Uygulama sonrası dönemde hastanın saf ses işitme eşiklerinde yükselme görülebilmektedir. Ancak gentamisin diğer ototoksik antibiyotiklere göre daha az kokleotoksik etkilidir [6,10]. Bazen tek doz İT gentamisin uygulaması atakların kontrol altına alınması için yeterli olabilmektedir. Düşme ataklarının kontrolünde sıklıkla birden fazla uygulama gerekmektedir [7,11]. Meniere hastalığının bilateral tutulum gösterebilmesi nedeniyle özellikle genç hastalarda İT gentamisin uygulaması sırasında ve uygulama sonrasında hastanın olası ototoksik bulguları açısından yakın takip edilmesi önemlidir. Çünkü bilateral tutulum olasılığı hastalığın süresi uzadıkça artmaktadır. Kitahara'nın çalışmasında [12] birinci yılda %9 olan çift taraflı tutulumun 20 yıllık takip sonrasında %41'e yükseldiği bildirilmiştir. Sunduğumuz hastamızda İT gentamisin üçüncü uygulamasını takiben vertigo, tinnitus, aural dolgunluk şikâyetlerinin tamamen düzeldiğini ve düşme atağının tekrarlamadığını gözlemledik.

Son zamanlarda otolitik organların fonksiyonlarının değerlendirilmesinde VEMP testi oldukça yaygın kullanılmaktadır[4]. VEMP testi sakkülün akustik uyarılmasına bağlı olarak ipsilateral sternokleidomastoid (SKM) kas üzerinde ortaya çıkan inhibitör sakkulokollik refleksin kaydı olarak tanımlanabilir [13]. Özlüoğlu ve ark' nın [14] 12 Meniere hastasını dahil ettikleri çalışmada, 9 hastanın İT gentamisin tedavisinden sonra VEMP eşiklerinin kaybolduğu görülmüştür. Bunun aksine Dallon ve ark' nın [15] sunmuş olduğu olguda da görülebileceği gibi İT gentamisin tedavisinden sonra da VEMP testinde uyarılabilirlik devam edebilmektedir. Bu durumun nedeni kesin olarak bilinmiyor olsa da, yazarlar sakkul çevresinde gelişen fibrozisin VEMP uyarılabilirliğinin devam etmesinden sorumlu olabileceğini düşünmüşlerdir. Helling ve ark' nın çalışmasında İT gentamisinin utrikul ve semisirküler kanal fonksiyonları üzerinde daha belirgin olduğu, sakkul fonksiyonlarının % 30-40 oranında devam edebileceği bildirilmiştir [16]. Bizim sunmuş olduğumuz olguda ise üçüncü uygulamadan sonra VEMP yanıtlarının etkilenen kulakta kaybolduğu görülmüştür.

Tumarkin ataklarında İT gentamisin uygulaması genel olarak güvenli bir yöntem olarak kabul edilmektedir. Bazen uygulama sonrasında vestibüler yetmezlik sendromu bulguları (vertigo, ossilopsi, bulantı) gelişebilmektedir. Akut vestibüler yetmezlik bulgularının ortalama 5 hafta içerisinde düzeldiği bildirilmektedir [17]. İntratimpanik gentamisin uygulaması sonrasında ototoksisite de görülebilmektedir. Uygulama sıklığı ve uygulanan dozun ototoksisite ile ilişkili olduğu ve bu nedenle haftada bir kez yapılan uygulama ile ototoksisite riskinin minimize edilebileceği düşünülmektedir. Yapılan farklı çalışmalarda işitme kaybı % 0-90 arasında değişen oranlarda bildirilmiştir [17,18].

Tedavinin süresi ve ne zaman sonlandırılması gerektiği konusunda farklı görüşler mevcuttur. Vestibüler semptomlar ortaya çıkana kadar tedaviye devam edilebileceğini bildiren çalışmalar mevcuttur. Spontan nistagmus varlığı, ossilopsi varlığı, odyogramda saf ses işitme eşliğinin 500-3000 Hz frekansları arasında 15 dB' den fazla yükselmesi, konuşmayı ayırtma skorunda %20' den fazla düşme görülmesi ve vertigonun kaybolması durumunda tedavinin sonlandırılması önerilmektedir[17]. Sunmuş olduğumuz vakanın tedavi öncesinde ve sonrasında işitme eşiklerinde anlamlı bir değişiklik gözlenmemiştir. Dördüncü haftada yapılan kontrol muayenesinde hastanın baş dönmesi şikayetlerinin düzeldiği ve düşme atağının gözlenmediği görüldü. VEMP testi ile etkilenen kulakta yanıtların kaybolduğunun görülmesi üzerine tedavinin sonlandırılmasına karar verildi.

Tumarkin atakları, Meniere hastalarında sıklıkla gözlenen yaşam kalitesinin düşmesine ilave olarak zaman zaman hayati tehlikelere de yol açabilmektedir. Bu nedenle etkili bir şekilde tedavi edilmesi gereken bir durum olarak kabul edilmektedir. İntratimpanik gentamisin uygulamasının Meniere hastalarındaki tedaviye dirençli Tumarkin ataklarının tedavisinde ilk basamak tedavi olarak gözönünde bulundurulması gerektiğini düşünüyoruz.

Kaynaklar

1. Wu Q, Li X, Sha Y, Dai C. Clinical features and management of Meniere's disease patients with drop attacks. *European Archives of Oto-Rhino-Laryngology* (2019) 276:665–672 .
<https://doi.org/10.1007/s00405-018-5260-5>
2. Baloh RW, Jacobson K, Winder T. Drop attacks with Meniere's syndrome. *Ann Neurol* 1990;28:384-387
3. Perez N, Martı'n E, Garcı'a-Tapia R. Intratympanic Gentamicin for Intractable Meniere's Disease. *Laryngoscope* 113: March 2003.
4. Ozeki H, Iwasaki S, Murofushi T, Vestibular drop attack secondary to Meniere's disease results from unstable otolithic function, *Acta Oto-Laryngologica*, 2008; 128: 887_891
5. Tassinari M, Mandrioli D, Gaggioli N, di Sarsina P R. Ménière's Disease Treatment: A Patient-Centered Systematic Review. *Audiol Neurotol* 2015;20:153–165 DOI: 10.1159/000375393
6. James G. Naples, Henry L, Brant J, Eliades S, Ruckenstein M. Intratympanic Therapies in Ménière Disease: Evaluation of Outcomes and Early Vertigo Control. *Laryngoscope*, 129:216–221, 2019
7. Gibson W. Meniere's Disease. Lea J, Pothier D (eds): *Vestibular Disorders*. Adv Otorhinolaryngol. Basel, Karger, 2019, vol 82, pp 77–86 DOI: 10.1159/000490274
8. Goto F, Kunihiro T, Araki Y, Saito A, Ogawa K. Two cases of Meniere's disease with drop attacks. *Nippon Jibiinkoka Gakkaikaiho* 2005;108:222-5.
9. Morales A, Gallo-Terán J. Crisis otolíticas de Tumarkin o drop attacks en pacientes con enfermedad de Meniere, *Acta Otorrinolaringol Esp* 2005; 56: 469-471
10. Greenberg S, Nedzelski J, Medical and Noninvasive Therapy for Meniere's Disease, *Otolaryngol Clin N Am* 43 (2010) 1081–1090, doi:10.1016/j.otc.2010.05.005
11. Hyo Kim Y, Choi H, Kim K, Kim Y, A Case of Tumarkin Otolithic Crisis: Failed to Treat with Intratympanic Gentamicin Injection, *Research in Vestibular Science* Vol. 9, No. 2, June 2010
12. Kitahara M. Bilateral aspects of Meniere's disease. Meniere's disease with bilateral fluctuant hearing loss. *Acta Otolaryngol (Stockh)* 1991; Suppl. 485: 74-77.
13. Timmer F, Zhou G, Guinan J, Kujawa S, Herrmann B, Rauch S, Vestibular Evoked Myogenic Potential

- (VEMP) in Patients With Ménière's Disease With Drop Attacks, *Laryngoscope*, 116:776–779, 2006
14. Ozluoglu L, Akkuzu G, Ozgirgin N, Tarhan E, Reliability of the vestibular evoked myogenic potential test in assessing intratympanic gentamicin therapy in Meniere's disease, *Acta Oto-Laryngologica*, 128:4, 422-426, DOI: 10.1080/00016480701808988
 15. Dallan I, Bruschini L, Nacci A, Bignami M, Casani A, Drop attacks and vertical vertigo after transtympanic gentamicin: diagnosis and management, *acta otorhinolaryngol ital* 25, 370-373, 2005
 16. Helling K, Schoenfeld U, Clarke A, Treatment of Ménière's Disease by Low-Dosage Intratympanic Gentamicin Application: Effect on Otolith Function, *Laryngoscope*, 117:2244–2250, 2007
 17. Şengör A, Koç A, Özkarakaş H, Meniere Hastalığı'nda İntratimpanik Gentamisin Uygulaması, *kbb-forum* 2004;3(2), www.kbb-forum.net
 18. Yetişer S, Intratympanic Gentamicin for Intractable Ménière's Disease – A Review and Analysis of Audiovestibular Impact, *Int Arch Otorhinolaryngol* 2018;22:190–194.