

ORBİTAL KİTLEYİ TAKLİT EDEN FRONTAL SİNÜS MUKOPIYOSELİ

FRONTAL SINUS MUCOPIYOCELE MIMICKING ORBITAL MASS

Rinoloji

Başvuru: 05.01.2017

Kabul: 31.03.2017

Yayın: 31.03.2017

Nurcan Yurtsever Kum¹, Deniz Baklacı¹, Rauf Oğuzhan Kum¹, Müge Özcan¹, Adnan Ünal¹¹ Ankara Numune Eğitim ve Araştırma Hastanesi**Özet**

Mukoseller, paranasal sinüs boşuklarını döşeyen normal solunum mukozası ile örtülü kistik lezyonlardır. Mukosellerin oluşumunda, tümör, cerrahi, travma veya kronik enflamasyon nedeniyle sinüs ostiumunun tıkanması sorumlu tutulmaktadır. Mukoseller klinik olarak genişleme gösteren ve yıkıcı lezyonlar olarak karşımıza çıkmaktadır. Paranasal sinüs mukoselleri en sık frontal sinüsde daha sonra ön etmoid ve maksiller sinüste görülür. Paranasal sinüslerin orbita ile yakın ilişkisi nedeni ile büyük mukosellerde oftalmik komplikasyon gelişme ihtimali yüksektir. Frontal sinüs mukosellerinin cerrahi tedavisi, fonksiyonel endoskopik sinüs cerrahisinden, sinüsün oblitere edildiği veya edilmeksizin yapılan kraniyotomi ve kraniyofasiyal yaklaşımları içermektedir. Bu çalışmada orbital kitle ön tanısıyla, sol gözde şişlik ve görme kaybı nedeni ile başvuran frontal sinüs mukopyoselli bir olguyu literatür eşliğinde tartışmayı amaçladık.

Anahtar kelimeler: Mukosel, Frontal sinüs Orbital kitle**Abstract**

Mucoceleles are cystic lesions covered with normal respiratory mucosa that covers the paranasal sinuses. The obstruction of the sinus ostium due to tumor, surgery, trauma or chronic inflammation is responsible for the etiopathogenesis of mucoceles. Mucoceles are presented as an expansile and destructive lesion in clinical practice. Paranasal sinus mucoceles are most commonly seen in the frontal sinus, followed by anterior ethmoid and maxillary sinus. The paranasal sinuses are likely to develop ophthalmic complications in large mucoceles due to the close association with orbita. Surgical treatment of frontal sinus mucosal implies functional endoscopic sinus surgery, craniotomy with or without sinus obliteration, and craniofacial approaches. In this study, we aimed to discuss a case of frontal sinus mucopyocele who presented with preliminary diagnosis of orbital mass, swelling in the left eye and loss of seeing.

Keywords: Mucocele, Frontal sinus Orbital mass**Giriş**

Mukoseller, paranasal sinüs boşuklarını döşeyen normal solunum mukozası ile örtülü kistik lezyonlardır. Etyolojide sinüs ostiumunun tıkanması (tümör, cerrahi, travma, kronik enflamasyon nedeniyle) sorumlu tutulmaktadır [1, 2]. Mukoseller sinüs içinde mukusun sürekli olarak birikmesi ile büyür ve çevresindeki kemik dokularda erozyona neden olur. Sinüslerin kemik duvarlarının yıkımı ve genişlemesi ilk görüşte mukosellerin malign tümörlerle karışmasına neden olabilir. Buna ilave olarak çevre dokulara yaptıkları bası ile de komplikasyonlara neden olurlar [3]. Frontal sinüs tabanı orbita tavanı ile komşudur. Maksiller sinüslerin tavanı aynı zamanda orbitanın tabanıdır. Etmoid sinüsler orbita medial duvarı ile sfenoid sinüs ise oftalmik apeks ve optik sinir ile yakın komşuluk içerisinde. Bu anatomik ilişkiler nedeniyle paranasal sinüslerin normal büyüklüklerinin dışına taşmış mukosellerde oftalmik komplikasyon gelişmesi doğaldır [1, 2].

Frontal sinüs mukoselleri 4. ve 6. dekatlar arasında daha sık görülmekte olup cinsiyetler arasında görülme sıklığı açısından fark yoktur.[4] Frontal sinüs mukosellerinde sıklıkla propitozis ile birlikte frontal başağrıları vardır ve göz küresinin aşağı dışa itilmesi diplopiye sebep olur [5]. Tanıda ilk basamak ve en yararlı görüntüleme yöntemi, yüksek kemik rezolüsyonu ve sinüs içerisindeki kalınlaşmış mukusu göstermedeki üstünlüğü nedeni ile bilgisayarlı tomografidir [6]. Frontal sinüs mukosellerinin cerrahi tedavisi, fonksiyonel endoskopik sinüs cerrahisinden, sinüsün oblitere edildiği veya edilmeksizin yapılan kraniyotomi ve kraniyofasiyal yaklaşımları içermektedir. Orbita

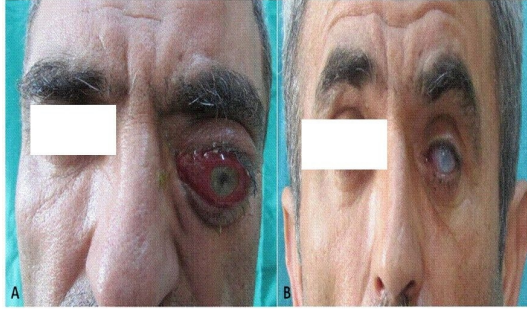veya orta fossanın infiltre olduğu durumlarda eradikasyon için daha agresif girişimler gereklidir [7].

Bu çalışmada, kliniğimize sol gözde şişlik ve görme kaybı nedeni ile başvuran frontal sinüs mukopyoselli bir olguyu literatür eşliğinde tartışmayı amaçladık.

Olgu Sunumu

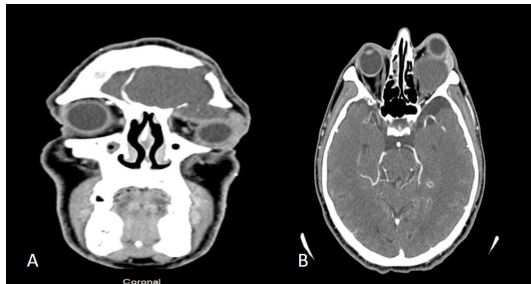
Kliniğimize sol gözün dışarı çıkması, görme kaybı ve ağrı nedeniyle başvuran 48 yaşında erkek hastanın şikayetleri yaklaşık 1 aydır mevcuttu. Bir ay önce gözü yavaş yavaş dışarı doğru çıkmaya başlayan ve son 15 gündür görme kaybı, gözde kızarıklık şikayeti artan hasta bu şikayetlerle dış merkezde göz hastalıkları kliniğine başvurmuş ve hastaya retroorbital kitle ön tanısı ile çekilen orbital manyetik rezonans görüntüleme (MRG) sonrasında hasta kliniğimize yönlendirilmiş.

Herhangi bir sistemik hastalığı bulunmayan hastanın 20 yıl önce geçirilmiş sinüs cerrahisi öyküsü mevcuttu. Hastanın yapılan muayenesinde sol göz ileri derecede proptotik izlendi. Kornea hiperemik ve ödemli izlendi. Ekspozüre nedeniyle ağır keratopati mevcuttu. Sol gözde hareket kısıtlılığı görüldü (Şekil 1).



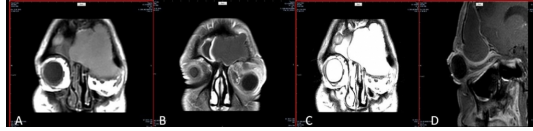Şekil 1 : Hastanın; A. Preoperatif görünümü B. Postoperatif görünümü

Yapılan endoskopik muayenede sol frontal recessen protrude olan kistik lezyon görüldü. Orta konka, uncinat çıkıntı ve etmoid bulla doğal görünümde idi. Hastanın maksillofasial BT görüntülemesinde; sol frontal sinüsten kaynaklanıp orbita süperorolateral duvarını erode ederek orbita içine uzanan, globu inferolaterale iten ve posteriorde frontal sinüs tabulasını incelten fakat defekte yol açmayan ekspansil kistik kitle lezyonu izlendi (Şekil 2).



Şekil 2 : A. Aksiyel kesitte orbita tavanını destrukte eden mukosel B.Koronal kesit

Hastanın orbita MRG'de sol frontal sinüsten kaynaklanan frontal sinüste ekspansil genişlemeye neden olan frontal sinüs duvarlarında özellikle posteriorda belirgin rezorpsiyon oluşturan uniloküle lobule konturlu mukosel ile uyumlu kistik lezyon izlendi. Lezyonun intravenöz kontrast madde enjeksiyonu sonrasında çevresel minimal kontrast tuttuğu izlendi. Lezyonun ekspansiyonuna bağlı sol orbitaya posteriyo-süperiyordan belirgin ekstrakranal bası ve sol gözde propitoz izlendi (Şekil 3).



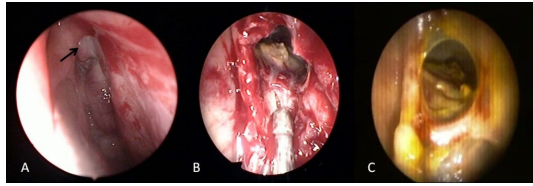
Şekil 3 : A.Koronal kesit T1 ağırlıklı MR frontal sinüste ekspansif mukosel, B. Koronal kesit T1 ağırlıklı kontrastlı MR inferiyorda deprese orbita , C. Koronal Kesit T2 ağırlıklı MR, D. Sagittal kesit T1 ağırlıklı MR optik sinir üzerine bası yapan mukosel

Bu bulgularla hasta hospitalize edildi. Göz hastalıkları konsültasyonu sonucuna göre lokal ve sistemik tedavisi düzenlendi. Rutin tetkikleri yapıp preoperatif hazırlıkları tamamlanan hastaya genel anestezi altında endoskopik mukopyosel marsupializasyonu yapıldı. Frontal sinüs ostiumu genişletilerek mukopyosel identifiye edildi. Marsupialize edilen mukopyosel içeriği tamamen boşaltıldı. Frontal sinüs tabanı septum ile lamina paprisea arası tamamen açıldı (Draf tip 2). Orta konka parsiyel eksize edildi. İntraoperatif olarak propitozun gerilediği görüldü. Genişletilen ostiuma stent konularak operasyona komplikasyonsuz son verildi. Postoperatif göz kliniğince kornea üzerine amnion zarı transplantasyonu yapılan hastanın takiplerinde görme seviyesi progresif olarak arttı. Endoskopik kontrollerinde ostium açıklığı yeterli olan ve stenti alınan hasta göz ve kulak burun boğaz kontrollerine çağrılarak taburcu edildi. Hastanın 2 yıllık takibinde nüks ve ek problemi olmadı.

Tartışma ve Sonuç

Tek taraflı propitozis ile sağlık merkezlerine başvuran hastalar öncelikli olarak oftalmologlar tarafından endokrin orbitopati, retrobulbar orbital tümör, inflamatuvar pseudotümör, paranazal sinüs tümörleri veya mukoselleri gibi ayırıcı tanılar düşünülerek muayene edilirler. Bizim sunduğumuz olguda da hasta ilk olarak göz hastalıklarına başvurmuş ve frontal mukosel ön tanısıyla kliniğimize yönlendirilmişti. Paranazal sinüs mukosellerinin etyolojisi henüz tam olarak belirlenememekle birlikte genellikle etkilenen sinüs ostiumunun tıkanması ile ilişkilendirilir. Bu obstruksiyon rinosinüzit (allerjik veya enfeksiyöz) , sinonazal polipozis, kraniofasiyal travma, geçirilmiş sinüs cerrahisi, benign tümörler (osteom, fibröz displazi) veya malign tümörler nedeniyle oluşabilir [8]. Bizim hastamızda da yaklaşık 20 yıl önce geçirilmiş sinüs cerrahisi öyküsü bulunmaktaydı. Mukoseller buldukları lokalizasyona göre değişik semptomlarla karşımıza çıkabilir. Bunlar oftalmolojik, rinolojik ve nörolojik belirtiler şeklinde olabilir. En sık görülen oftalmolojik belirtiler; palpebral ödem ve propitozistir. Rinolojik belirtiler içinde rinit ve nazal obstruksiyon, nörolojik belirtiler içinde ise baş ağrısı en sık görülen semptomlardır [9]. Bu semptomlar mukoselin bası ya da osteolitik etkisiyle ortaya çıkabilir. Sunmuş olduğumuz hastada mukosel superior orbital duvarı erode ederek orbitaya uzanmış ve bası etkisiyle görme kaybı, kemozis ve propitozise neden olmuştur. Mukosellerin ve olası orbital komplikasyonlarının değerlendirilmesinde tomografi ve manyetik rezonans incelemeleri değerli bilgiler sağlar. Paranazal sinüslerin tomografisi cerrahi tedavi öncesi anatomik mirrenji noktaları açısından bilgiler verir. Mukoseller sinüs duvarlarında genişlemeye yol açar. Bu bulgu tomografi ile saptanabilir. Manyetik rezonans görüntüleme ile yumuşak dokulara uzanım, orbitaya ve optik sinire bası görüntülenebilir [10]. Mukoseller benign lezyonlar olmalarına rağmen potansiyel osteolitik ve kitle etkisi nedeniyle cerrahi tedavi gerektirirler. Ancak kesin olarak kabul edilmiş bir cerrahi yaklaşım yöntemi yoktur. İdeal bir cerrahi yaklaşım paranazal sinüslerin ve doğal drenaj yollarının yapısını bozmayacak, nazal fizyolojiye aykırı olmayacak,

rekürrensi önleyecek ve böylece sorunu tamamen çözecek nitelikte olmalıdır [9]. Mukoselin endoskopik olarak marsupiyalize edilerek tedavi edildiği olguların uzun süren klinik izlemlerde çok az nüks ettiği ya da hiç nüks etmediği gösterilmiştir [11]. Obeso ve ark. , 72 mukosel olgusundan 48'ine endoskopik marsupiyalizasyon, geri kalan hastalara eksternal veya kombine yaklaşım uygulamışlar ve endoskopik marsupiyalizasyon yönteminin daha güvenli olduğunu ve daha az nüks ettiğini gözlemlemişlerdir [12]. Orbita veya kraniyuma uzanan mukosellerde aşınmış olan duvarların ameliyat sırasında onarımı genellikle gerekli olmamaktadır. Periorbital dokular yeterli destek sağladığından orbita duvar rekonstrüksiyonu yapılmasına ihtiyaç olmadığını bildiren çalışmalar mevcuttur [13]. Biz de bu bilgiler ışığında orbital uzanımı olan mukopyoseli marsipüalize edip Draf 2 prosedürüne uygun şekilde frontal recessi genişlettik. Orbita tavanında oluşan defekte herhangi bir rekonstrüksiyon yapmadık ve postoperatif herhangi bir sorun oluşturmadığını tespit ettik (Şekil 4).



Şekil 4 : A. Preoperatif endoskopik görüntü siyah ok mukosel cidarı, B. İntraoperatif genişletilmiş frontal sinüs ostiumu, C. Postoperatif 14. gün ostium görünümü

Bugüne kadar mukosel ve orbital tutulum ile ilgili birçok vaka bildirilmiştir. Gonzalez ve ark. uzun süreli tam görme kaybı gelişen frontoetmoid mukosel hastalarının cerrahi tedavi sonrası proptozis ve retinal hemorajilerinin düzeldiğini, fakat görme kaybı ve koryoretinal katlantıların devam ettiğini bildirmişlerdir [14]. Çağlar ve ark. proptozis ve yukarı bakış kısıtlılığı olan görme keskinliği azalmış olan bir hastada endoskopik cerrahi sonrası bulguların tamamen düzeldiğini bildirmişlerdir [15]. Bizim sunduğumuz vakada belkide şikayetlerin yaklaşık 1 aydır var olması nedeniyle hastanın postoperatif propitozis ve kemozisi tam olarak düzelmiş olmasına rağmen görme keskinliğindeki düzelme tam olmamıştır. Bu durum uzun süreli optik sinir basısının etkisi olarak düşünülebilir.

Sonuç olarak orbital bası semptomu olan frontal mukosellerde acil cerrahi tedavi endikasyonu bulunmaktadır. Aksi takdirde optik sinir basısı ve kalıcı görme bozuklukları gelişebilir. Tercih edilen cerrahi teknik mukoselin lokalizasyonuna ve yaygınlığına göre değişebilmekle birlikte endoskopik marsupializasyon acil cerrahide ilk tercih olarak kullanılır.

Kaynaklar

1. Ural A, Kutluhan A, Berçin S et al. Sfenoid sinüs mukoseline ikincil abduzens sinir paralizisi:olgu sunumu. KBB Forum. 2006;5:94-6.
2. Kumagai M, Hashimoto S, Suzuki H et al. Orbital apex syndrome caused by sphenoethmoid mucocoele. Auris, nasus, larynx. 2003;30:295-7.
3. Ikeda K, Takahashi C, Oshima T et al. Endonasal endoscopic marsupialization of paranasal sinus mucocoeles. American journal of rhinology. 2000;14:107-11.
4. Lai PC, Liao SL, Jou JR et al. Transcaruncular approach for the management of frontoethmoid mucocoeles. The British journal of ophthalmology. 2003;87:699-703.
5. Uzun K, İleri F, Akman E et al. Frontoetmoid mukosellerde endoskopik yaklaşım. KBB ve Bas Boyun Cerrahisi Dergisi. 1996;4:39-43.
6. Herndon M, McMains KC, Kountakis SE. Presentation and management of extensive fronto-orbital-ethmoid mucocoeles. American journal of otolaryngology. 2007;28:145-7.
7. Chiarini L, Nocini PF, Bedogni A et al. Intracranial spread of a giant frontal mucocoele: case report. The

- British journal of oral & maxillofacial surgery. 2000;38:637-40.
8. Arrue P, Kany MT, Serrano E et al. Mucocoeles of the paranasal sinuses: uncommon location. The Journal of laryngology and otology. 1998;112:840-4.
 9. Serrano E, Klossek JM, Percodani J et al. Surgical management of paranasal sinus mucocoeles: a long-term study of 60 cases. Otolaryngology--head and neck surgery : official journal of American Academy of Otolaryngology-Head and Neck Surgery. 2004;131:133-40.
 10. Sahin C, A. D, Yıldızoglu U et al. Ophthalmic complications of paranasal sinus mucoles. Kulak Burun Bogaz Ihtis Derg. 2010;20:232-6.
 11. Har-El G. Endoscopic management of 108 sinus mucocoeles. The Laryngoscope. 2001;111:2131-4.
 12. Obeso S, Llorente JL, Pablo Rodrigo J et al. [Paranasal sinuses mucocoeles. Our experience in 72 patients]. Acta otorrinolaringologica espanola. 2009;60:332-9.
 13. Shah A, Meyer DR, Parnes S. Management of frontoethmoidal mucocoeles with orbital extension: is primary orbital reconstruction necessary? Ophthalmic plastic and reconstructive surgery. 2007;23:267-71.
 14. Gonzalez F, Garcia A, Prieto A. [Frontoethmoidal mucocoele with ocular involvement]. Archivos de la Sociedad Espanola de Oftalmologia. 2005;80:301-3.
 15. Cagatay C, Yıldız A, Yasar T et al. Tek Tarafli Proptozise Sebep Olan Fronto-Etmoidal Mukoselin Tedavisi. Van Tıp Dergisi. 2012;19:97-9.

Sunum Bilgisi

Bu yazı 11. Türk Rinoloji Kongresi, 16-19 Nisan, 2015, Maxx Royal Hotel, Antalya' da poster olarak sunulmuştur.