

BOYUNDA DEV LİPOMA

LIPOMA OF THE NECK

Baş Boyun Cerrahisi

Başvuru: 13.01.2019

Kabul: 03.05.2019

Yayın: 03.05.2019

Şahin Ulu¹, Abdullah Kınar¹, Abdulkadir Bucak¹¹ Afyonkarahisar Sağlık Bilimleri Üniversitesi**Özet**

Lipom insan vücudunun mezenkimal kaynaklı en sık neoplazmi olarak karşımıza çıkmaktadır. Asemptomatik olmaları nedeniyle nadiren de olsa dev boyutlara ulaşabilirler. Ayırıcı tanısında birçok benign ve malign tümörler bulunur. Kitlenin total eksizyonu tercih edilen tedavi modalitesidir. Lipomların %15' ten azı baş boyun bölgesi yerleşimlidir. Baş boyun yerleşiminde, sıklıkla posterior servikal üçgende prezente oldukları görülür. Bu olgumuzda supraklaviküler bölgede OSAS şikayetleri oluşturan dev lipomdan bahsettik ve literatür taraması yaptık.

Anahtar kelimeler: servikal lipoma,**Abstract**

Lipoma is the most common mesenchymal neoplasm in the human body. They may rarely become giant masses due to their asymptomatic nature. Differential diagnosis includes many malignant and benign tumors. Total surgical excision is the preferred treatment modality. Fewer than 15% of lipomas occur in the head and neck. They are often presented in the posterior cervical triangle on the placement of the head and neck. In this case we discuss a giant lipoma in supraclavicular area that make patient OSAS and reviewed the literature.

Keywords: sevicall lipoma,**Giriş**

Lipomlar vücudun her yerinde sık olarak saptanabilen mezenkimal tümörlerdir. Sıklığı 0,01 ile 0,002 arasında değişkenlik gösterirler [1]. Genellikle asemptomatik olan lipomlar zaman içerisinde çok büyük boyutlara ulaşabilirler ve kitle etkisi ile semptom verebilirler.

Bu vakamızda yaklaşık 15 cm boyuta ulaşan ve hastada OSAS, kitle etkisi ile sinir parezisi yapan bir lipom sunmak istiyoruz.

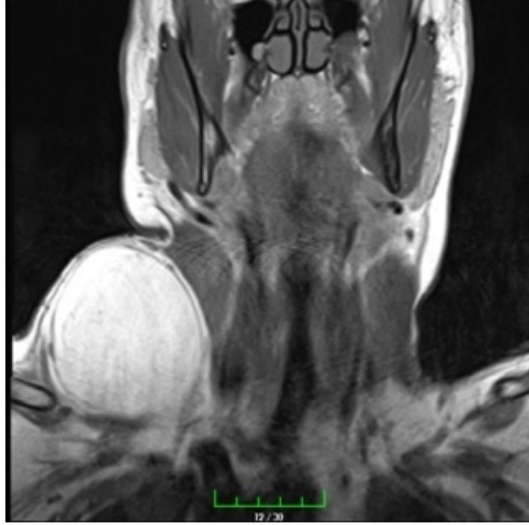
Olgu Sunumu

37 yaşında erkek hasta sağ supraklaviküler bölgede olan şişlik, geceleri uyku apnesi, sağ kolda ağırlık hissi ve sağ kolda uyuşukluk hissi şikayeti ile polikliniğe başvurdu. Yaklaşık 7-8 yıldır şişliğin olduğunu ve son zamanlarda büyümeye başladığını söyledi. Son aylarda sağ kolda güçsüzlük hissettiğini, geceleri uyku apnesi ve dispne sebebiyle rahat nefes alamadığını belirtti. Hastanın ek hastalığı ve sürekli kullandığı düzenli bir ilacı yoktu.

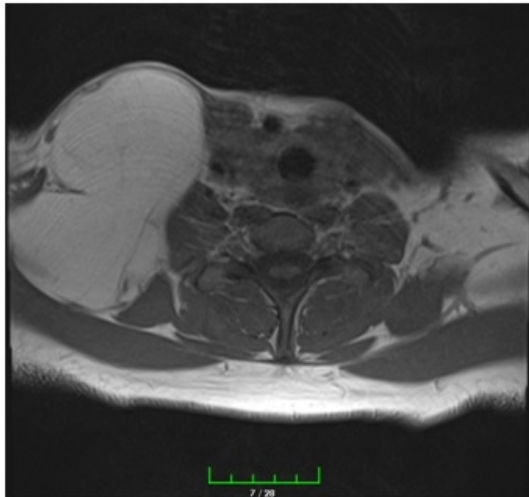
Hastanın kontrastlı boyun tomografisinde “Sağ supraklaviküler bölgede süperiorda posterior servikal üçgene doğru uzanan ve posteriorda trapezius kası ile sınırlanan aksiyel boyutları en geniş yerinde yaklaşık 8,5x6,5 cm ölçülen yağ dansitesinde lipom ile uyumlu kitle dikkati çekmiştir. Tariflenen kitlenin anteriorunda eksternal juguler ven seyir göstermekte ve anteriora doğru itilmiş görünümündedir.” raporlanmıştır.

Hastanın kontrastlı MRI raporunda “Boyun sağ yarımında supraklaviküler bölgede, en geniş yerinde yaklaşık 110x67x70 mm boyutlara ulaşan, T1 ve T2 hiperintens, yağ baskılı incelemede belirgin baskılanma gösteren, geniş

boyutlarda lezyon dikkati çekmiştir (lipom?). Post kontrastlı incelemede tanımlanan lezyonda belirgin kontrastlanma izlenmemiştir.” şeklinde raporlanmıştır.



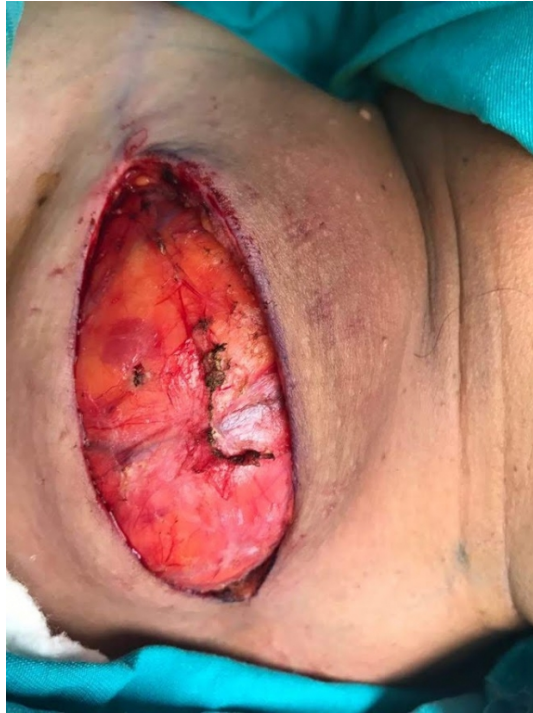Şekil 1 : Kitlenin preoperatif MRI görüntüleri (Koronal)



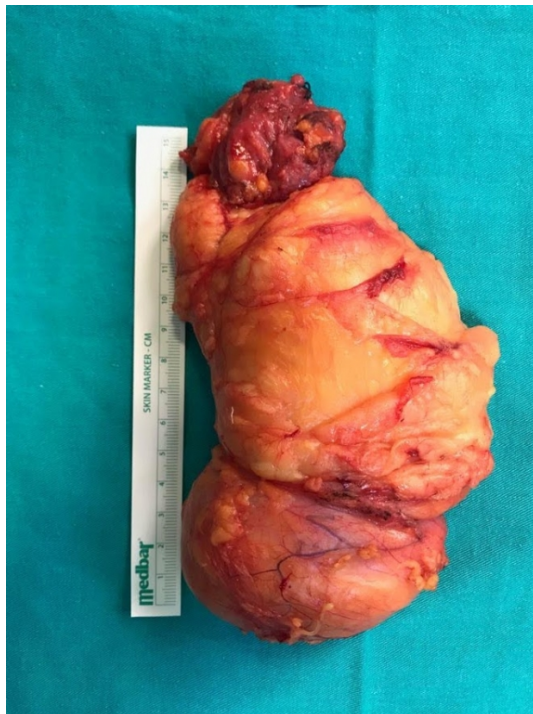Şekil 2 : Kitlenin preoperatif MRI görüntüleri (Aksiyel)

Hastanın kitlesinden İİAB alındı. “Yaymalarda az sayıda endotelial hücre ve lenfositler izlenmiştir. Materyal tanı için yetersizdir.” Raporlanmıştır.

Hasta opere edildi. Kitlenin posteriorda trapezius kası üzerine oturduğu, inferiorda brakiyal pleksusa, frenik sinire ve subklavian arter ve vene bası yaptığı gözlemlendi. Dikkatli diseksiyon ile komplikasyonsuz işleme son verildi.



Şekil 3 : Hastanın intraoperatif kitlesinin görünümü (Sağ supraklaviküler bölge)



Şekil 4 : Kitlenin eksize edilmiş görünümü

İncelenen Patoloji Spesmeni 13x8x4,5cm ölçülerinde sarı-kahverengi etrafı çoğu alanda kapsüle yağ bağ dokudan oluşan materyaldir. Kesiti homojen sarı renkli olup yer yer damar yapıları içermektedir. Ayrıca kutu içerisinde 5,5x4x2cm ölçülerinde gri-kahverengi fibroadipöz doku izlenmiştir. İntramusküler Lipom olarak patoloji

tarafından raporlanmıştır.

Tartışma ve Sonuç

Lipomlar en sık karşılaşılan mezenkimal tümörlerdir ve mezenkimal tümörlerin %6 sını oluşturur. Lipomların yaklaşık %25 i baş boyu bölgesinde yerleşimlidir [1]. Histopatolojik olarak ince kapsülle çevrelenmiş matür yağ lobüllerinden oluşurlar. Sıklıkla subkutan dokuda yerleşir ve çevre dokulara infiltrasyon göstermez. Yüzeysel ve basit lipomlar sıklıkla yıllar içinde yavaş şekilde büyür ve çok nadiren büyük boyutlara ulaşabilir [2]. Hastalar en çok uzun yıllardır bulunan yumuşak kıvamda şişlik şikâyeti ile başvururlar.

Lezyonlar %5-15 insanda multiple olabilir. Genellikle 5.6. dekada oluşurlar. Lipomlar daha çok obez insanlarda gözlenir ve kilo alımı ile boyutları artabilir. Fakat kilo vermeyle boyutlarında küçülme gözlenmemiştir [3]. Lipomlar yavaş büyüyen kitleler olup genellikle büyük olana kadar fark edilmezler. Dev lipomlar komşu yapılara bası yapabilir ve semptomatik hale gelebilir [4].

Dev lipomların ayırıcısı tanısında tüm lipomatöz lezyonlarda olduğu gibi hemanjiyom, epidermoid kist, yaygın lipoblastomatozis gibi benign patolojiler yanında; liposarkom, malign fibröz histiositom gibi malign patolojiler de göz önünde bulundurulmalıdır[5].

Yerleşim yeri olarak genellikle sırt, omuz ve abdomende görülür. Baş boyun yerleşiminde, sıklıkla posterior servikal üçgende oldukları görülür. Daha nadir olarak anterior boyun, oral kavite, parotid gland, infratemporal fossada ve bukkal ve parafarengeal retrofarengeal bölgede görülmektedirler [6-8].

Etiyolojisi kesin bilinmemekle birlikte obezite, hiperlipidemi ve diyabetes mellitus durumlarında insidansı artmıştır. Bizim hastamızda bu hastalıklar yoktu. Ayrıca genetik olarak özellikle 12. kromozom translokasyon ve delesyonu suçlanmaktadır [9]. Subkutan dokudaki mezankimal öncü hücrelerin yağ hücrelerine dönüşümü sırasında ko insidental travmaya sekonder yağ nekrozu ve lokal büyüme faktörlerinin salınımı suçlanan diğer faktörlerdir. Bizim hastamızda bu bölgeye daha önceden travma öyküsü yoktu.

Klinik ve histolojik bulgularına göre; basit lipom, fibrolipom, atipik lipom, pleomorfik lipom, miksoid lipom, nonvasküler infiltran lipom, iğsi hücreli lipom, anjiyolipom, anjiyomyolipom, miyelolipom, lipoblastomatozis ve hibernomlar olmak üzere sınıflandırılabilir [10,11]. İnfiltran lipomlarda intermusküler ve intramusküler (İL) lipomlar olmak üzere 2 alt gruba ayrılır. İnfiltran lipomlar kas fibrilleri bitişiğindeki adipöz dokudan kaynaklanır intermusküler septalar boyunca geçerek çevre dokulara infiltre olurlar. [xii] Histolojik olarak benign lipom ile iyi differansiye liposarkom ayrımı kimi zaman güç olabilir [9]. Hatta bazı nüks lipom vakalarının ilk preparatları incelendiğinde iyi diferansiye liposarkom oldukları görülmüştür.[xiii] Hiperlipidemi de son zamanlarda ilgi konusu olup, literatürde hiperlipidemiyle birlikte olan lipom olgularında hiperlipidemi tedavisiyle lipom boyutlarında anlamlı küçülmenin olduğu vurgulanmaktadır [14]. Bizim hastamızda hiperlipidemi veya herhangi bir ilaç kullanımı yoktu.

Ultrasonografi, BT ve MRI inceleme gibi kesitsel görüntüleme yöntemleri tanı ve ayırıcı tanı aşamasında önemli katkılar sağlamaktadır. Basit lipomlar BT’ de tipik olarak hipointens düzgün kapsüllü ve internal septasyonlu olarak görülür. MR incelemede ise; T1 incelemede hiperintens, T2 incelemede ise izointens şekilde görülür. MR inceleme çevre doku infiltrasyonunu göstermede daha sensitiftir [7] Lipomların yağ içerikli olmayan lezyonlardan ayrımında, ultrasonografide tipik homojen, hiperekojen görünümü ve MRG’de yağ baskılı sekanslarda sinyal kaybına uğraması önemli tanısal ipuçlarıdır. Bizim hastamızın da preop MRI, tomografi ve ultrason raporları benign olma ihtimali yüksek lipom olarak raporlanmıştı. Malignite kuşkusunu oluşturan bölgelere yönelik olarak uygulanan İİAB ile hem tanı sağlanmış hem de agresif cerrahi tedaviden kaçınılmış olunacaktır [15-17].

Lipomların ana tedavisi cerrahi eksizyondur. Fonksiyonel veya kozmetik nedenlerle eksize edilebilirler [18]. Birçok anatomik lokasyonda bulunabileceği için bu hastalar ameliyat edilirken bilgilendirilmiş onam formlarının titizlikle alınmasını ve cerrahi planlamanın doğru olarak yapılması önerilir.

Basit lipomlar çevre musküler ve vasküler yapılardan iyi bir planla diseke olurlar ve sıklıkla internal septasyonlar gösterirler. Tam olarak çıkarılan lipomlarda nüks görülmezken, iyi diferansiye liposarkomlarda tipik olarak birkaç kez nüks izlenebilir [14]. Ayrıca lipomların iyi diferansiye liposarkomlardan ayırt edilmesi oldukça önemlidir.

Sonuç

Dev servikal lipom literatürde nadir görülen benign bir tümördür. Lipomlar çoğunlukla benign olmalarına rağmen vakamızda olduğu gibi dev lipomlar OSAS, dispne, sinir parezileri oluşturabilir. Tedavi marjinal eksizyon olup öncesinde görüntüleme yöntemleri ve İİAB değerlendirilmeli ve anatomik yapılara dikkat edilerek sonlandırılmalıdır.

Kaynaklar

1. Rydholm A, Berg NO. Size, site and clinical incidence of lipoma. Factors in the differential diagnosis of lipoma and sarcoma. *Acta Orthop Scand* 1983; 54:929-934.
2. A. A. Razeq and B. Y. Huang, "Soft tissue tumors of the head and neck: Imaging-based review of the who classification," *Radiographics*, vol. 31, no. 7, pp. 1923–1954, 2011.
3. Basmaci M, Hasturk A E. Giant Occipitocervical Lipomas: Evaluation with Two Cases. *J of Cutaneous and Aesthetic Surgery* 2012; 5(3): 207-209.
4. M. D. Murphey, J. F. Carroll, D. J. Flemming et al., "From the archives of the AFIP: benign musculoskeletal lipomatous lesions," *Radiographics*, vol. 24, pp. 1433–1466, 2004.
5. P. M. Som, M. P. Scherl, V. M. Rao, and H. F. Biller, "Rare presentations of ordinary lipomas of the head and neck: a review," *American Journal of Neuroradiology*, vol. 7, pp. 657–664, 1986.
6. Salvatore C, Antonio B, Del Vecchio W, Lanza A, Tartaro G, Giuseppe C. Giant infiltrating lipoma of the face: CT and MR imaging findings. *Am J Neuroradiol* 2003; 24:283–288.
7. Astiani MTK, Yazdani N, Saeedi M, Amali A. Large Lipoma of the Larynx: A Case Report. *Acta Medica Iranica* 2010; 48(5): 353-356.
8. Belada A, Yaman H, Erdem H, Beşir F H. Bukkal Bölgede Dev Lipom: Olgu Sunumu. *CausaPedia* 2013; 2: 473.
9. Mattioli LR, Guerra de Sousa CI, Machado RB, et al. Laryngeal lipoma—a case report. *Int Arch Otorhinolaryngol* 2008; 12(1): 137-140.
10. Turc CC, Dalcin P, Boghosian L. Breakpoints in benign lipoma may be at 12q13 or 12q14. *Cancer Genet Cytogenetic* 1988; 36: 131–133.
11. Pelissier A, Sawaf MH, Shabana AH Infiltrating (intramuscular) benign lipoma of the head and neck. *J Oral Maxillofac Surg*.1991; 49: 1231–1236.
12. Lerosey Y, Choussy O, Gruyer X, François A, Marie JP, Dehesdin D, Guitrancourt JA Infiltrating lipoma of the head and neck: a report of one pediatric case. *Int J Pediatr Otorhinolaryngol* 1999; 47: 91–95.
13. Moumoulidis I, Durvasula P, Jani P. Well-circumscribed intramuscular lipoma of the sternocleidomastoid muscle. *Auris Nasus Larynx* 2004; 31: 283–285.
14. Nader S, Nikakhlagh S, Rahim F, Fatehizade P, Endolaryngeal lipoma: Case report and literature review *Ear, Nose Throat Journal* 2012; 91(2): 18-21.
15. Self TH, Akins D. Dramatic reduction in lipoma associated with statin therapy. *J Am Acad Dermatol* 2008; 58(2): 30.
16. Lucas DR, Nascimento AG, Sanjay BK, Rock MG. Well-differentiated liposarcoma: the Mayo Clinic experience with 58 cases. *Am J Clin Pathol* 1994;102:677 –683.

17. Rozental TD, Khoury LD, Donthineni-Rao R, Lackman RD. Atypical lipomatous masses of the extremities: outcome of surgical treatment. *Clin Orthop* 2002;398:203–211.
18. Weiss SW, Rao VK. Well-differentiated liposarcoma (atypical lipoma) of deep soft tissue of the extremities, retroperitoneum, and miscellaneous sites: a follow-up study of 92 cases with analysis of the incidence of “dedifferentiation.” *Am J Surg Pathol* 1992;16:1051 –1058.
19. Silistreli OK, Durmus EU, Ulusal BG, Oztan Y, Gorgu M. What should be the treatment modality in giant cutaneous lipomas? Review of the literature and report of 4 cases. *Br J Plast Surg*.2005:394-8.